ISSN 1561-6274. Нефрология. 2008. Том 12. №2.

© И.С.Шорманов, С.В.Шорманов, 2008
УДК 616.61:616-003.215]-092.4

*И.С. Шорманов[1], С.В. Шорманов[2]*

# МОРФОЛОГИЧЕСКИЕ ОСНОВЫ РАССТРОЙСТВА ФУНКЦИИ ПОЧКИ ПРИ НАРУШЕНИИ ПРИТОКА КРОВИ К ЭТОМУ ОРГАНУ*

*I.S. Shormanov, S.V. Shormanov*

# MORPHOLOGICAL GROUNDS OF IMPAIRMENT OF THE KIDNEY FUNCTION DUE TO DISTURBED INFLOW TO THIS ORGAN

[1] Кафедра урологии с курсом нефрологии и [2] кафедра патологической анатомии Ярославской государственной медицинской академии, Россия

РЕФЕРАТ
*ЦЕЛЬЮ ИССЛЕДОВАНИЯ* явилось установление структурных основ нарушения функции почек в условиях затрудненного притока крови к этим органам. *МАТЕРИАЛ И МЕТОДЫ*. Моделирование хронической ишемии почек осуществляли путем нарастающего сужения аорты у 30 щенков. Животных наблюдали в сроки от 6 месяцев до 2-х лет. У них определяли уровень притока крови к почкам и ее давление, а сами эти органы подвергали гистологическому, стереометрическому и морфометрическому исследованию. В качестве контроля использовали материал от 10 собак соответствующего возраста. *РЕЗУЛЬТАТЫ*. Установлено, что сужение аорты, в связи с уменьшением притока крови к почкам, с течением времени приводит к возникновению комплекса адаптационных и патологических изменений в их сосудистой системе. Первые выражаются в понижении тонуса и атрофии циркулярной мускулатуры ренальных артерий с приведением уровня развития их стенок в соответствие с функциональной нагрузкой, а также перестройке части из них по замыкающему типу, вторые – в развитии склероза и гиалиноза ренальных сосудов. Последнее сопровождается расстройством гемоциркуляции в кровеносном бассейне почек и вторичными изменениями гломерул и несосудистых структур данных органов. Почечные клубочки подвергаются склерозу, а ренальная паренхима, представленная системой канальцев, дистрофическим и атрофическим изменениям. На ее месте разрастается строма. *ЗАКЛЮЧЕНИЕ.* Весь этот комплекс морфологических изменений является предпосылкой для нарушения функции почек, что и наблюдается в клинике у больных со стенозирующим атеросклерозом почечных артерий.

**Ключевые слова:** почки, сужение аорты, морфологическая перестройка, нарушение функции.

ABSTRACT
*THE AIM* of the work was to establish structural bases of the impairment of the kidney functions under conditions of difficult blood flow to these organs. *MATERIAL AND METHODS.* Modelling of chronic renal ischemia was made by growing constriction of the aorta in 30 puppies. The animals were observed during the period from 6 months to 2 years. The level of blood inflow to the kidneys and blood pressure were measured, and the organs were investigated histologically, stereometrically and morphometrically. In the group of control there were 10 dogs of the corresponding age. *RESULTS.* It was found that constriction of the aorta due to less inflow of blood to the kidneys during certain time resulted in the development of a complex of adaptational and pathological alterations in their vascular system. The first ones appear as lower tone and atrophy of circulatory muscles of the renal arteries bringing the level of the development of the walls to conformity with the functional load, as well as transformation of some of them by the closing type, and the others - to the development of sclerosis and hyalinosis of the renal vessels. The latter is accompanied by disorders of hemocirculation in the blood basin of the kidneys and secondary alterations of glomerules and non-vascular structures of these organs. Renal glomerules were subject to sclerosis, while the renal parenchyma consisting of a system of tubules, to dystrophic and atrophic alterations. On its place there grows the stroma. *CONCLUSION.* All this complex of morphological alterations is a precondition for disturbaces of kidney functions, that can be observed in the clinic in patients with stenosing atherosclerosis of renal arteries.

**Key words:** kidneys, constriction of the aorta, morphological transformation, impaired functions.

## ВВЕДЕНИЕ

Поддержание оптимального гемодинамического режима в ренальном сосудистом русле является важнейшей предпосылкой нормального функционирования почек [1, 2]. Вместе с тем, у лиц с атеросклеротическим поражением почечных артерий и их основных ветвей возникает нарушение притока артериальной крови к этим органам [3-6]. Изучить особенности реакции различных структур почек на ишемию на человеческом материале довольно сложно. Это связано с трудностью отграничить соответствующие изменения от таковых, обусловленных старческой инволюцией, мочевым стазом, пиелонефритом, сахарным диабетом, гипертонией и другими процессами и болезными

Шорманов И.С. Ярославль, Ярославская государственная медицинская академия, кафедра урологии с курсом нефрологии, тел. 8-4852-21-06-43; 8-4852-55-07-06; E-mail: S_V_Shormanov@rambler.ru

* От редакции. Работа одобрена Этическим Комитетом Ярославской государственной медицинской академии, как выполненная в полном соответствии с Хельсинской декларацией и «Правилами работ с использованием экспериментальных животных».

[5,7,8]. В то же время подобное исследование вполне осуществимо в условиях эксперимента с использованием широкого круга морфометрических методик.

Целью работы является установление характера перестройки различных тканевых компонентов и выявление структурных основ расстройства деятельности почек при затруднении притока крови к этим органам.

## МАТЕРИАЛ И МЕТОДЫ

Хроническую ишемию почек моделировали по разработанной методике на 30 щенках собак путем сужения их аорты; по мере роста животных степень стенозирования сосуда достигала 75-80% [9]. В ходе эксперимента посредством электромагнитного флоуметра у них измеряли объемный кровоток в нисходящей аорте; манометрическим способом регистрировали давление крови, поступающей к почкам. Животных наблюдали в сроки 6–12 (18), 12–18 (10) и 18–24 (2) месяца и выводили из опыта кровопусканием под кетамин-эфирным наркозом. Из различных отделов их почек вырезали кусочки, фиксировали в 10% нейтральном формалине и заливали в парафин. Гистологические срезы окрашивали гематоксилином и эозином, по Ван Гизон, Массону и Харту, а также импрегнировали серебром по Гомори. В качестве контроля использовали 10 собак соответствующего возраста. Стереометрическое исследование проводили методом точечного счета [10]. При этом устанавливали удельную площадь почечных артерий, вен, клубочков, канальцев и ренальной стромы. Морфометрию сосудов осуществляли в соответствии с принятыми правилами проведения этого процесса с использованием винтового окулярного микрометра типа МОВ-1-15$^{x}$[11]. Измерению подвергали наружный (D) и внутренний (d) диаметр междолевых (МДЛА), дуговых (ДА) и междольковых (МДА) артерий, а также приносящих (ПАР) и выносящих (ВАР) артериол гломерул. Толщину стенки сосудов (m) и площадь их поперечного сечения (S) рассчитывали по формулам: $m=(D-d)/2$ и $S=\pi m(D-m)$ [12]. Одновременно фиксировали в процентах количество артерий различного уровня ветвления, имеющих в интиме косо и продольно ориентированные гладкомышечные клетки (ГМК). Толщину стенки почечных вен определяли как частное от деления результатов двух измерений: в наиболее тонком и толстом участках. Наряду с отмеченным выше, подсчитывали количество клубочков в средней зоне коркового слоя, для чего использовали поле зрения малого увеличения микроскопа. Кроме того, измеряли диаметр клубочков и количество клеток на их поперечном срезе. Цифровой материал обрабатывали методом вариационной статистики с определением достоверности полученных данных посредством критерия t Стьюдента. Различия считали значимыми, если ошибка не превышала 5% ($p<0,05$).

## РЕЗУЛЬТАТЫ

Сужение аорты у подопытных животных приводило к сокращению объемного кровотока в нисходящей части этого сосуда с 640±85 мл/мин до 211±39 мл/мин ($p<0,001$), т.е. в среднем в 3 раза. Давление крови, поступающей к почкам, падало в 1,7 раза – с 85±10 мм рт. ст. до 50±10 мм рт. ст. ($p<0,05$).

Гистологическое исследование показали, что сокращение притока крови к почкам с течением времени приводит к выраженным изменениям сосудистого русла этих органов. Так, стенки ренальных артерий и артериол становятся тоньше (рис. 1,а), а их внутренняя эластическая мембрана утрачивает нормальную складчатость, утолщается (рис. 1,а) или подвергается очаговому расщеплению на ряд тонких фукселинофильных волокон, что является отражением понижения тонуса сосудов. В устьях боковых ветвей многих артерий формируются мышечно-эластические сфинктеры (рис. 1,б). Нередко в артериальном отделе почечного бассейна выявляются сосуды, содержащие во внутренней оболочке пучки и пласты косо и продольно ориентированных ГМК, оплетенных густой сетью эластических и ретикулиновых фибрилл. Часть мелких ренальных артерий и артериол подвергается склерозу и гиалинозу (рис. 1,г). Склеротические изменения в поздние сроки эксперимента выявляются и в мышечно-эластических сфинктерах, а также пучках интимальной мускулатуры. Стенки вен почек представляются утолщенными и склерозированными, а некоторые находятся в состоянии гиалиноза. Большая часть клубочков характеризуется снижением кровенаполнения капиллярных петель. Среди них встречаются спавшиеся (рис. 1,в), склерозированные и гиалинизированные гломерулы (рис. 1,г). Структурные изменения обнаруживаются не только в кровеносных сосудах почек, но также в канальцевом аппарате и межуточной ткани этих органов. В частности, в эпителии канальцев нефронов появляются зерна белка и вакуоли; некоторые эпителиоциты подвергаются некрозу. В строме почек обращает на себя внимание гиперплазия и утолщение аргирофильных и коллагеновых волокон.

Стерео- и морфометрическое исследование собственного материала позволило дать количе-

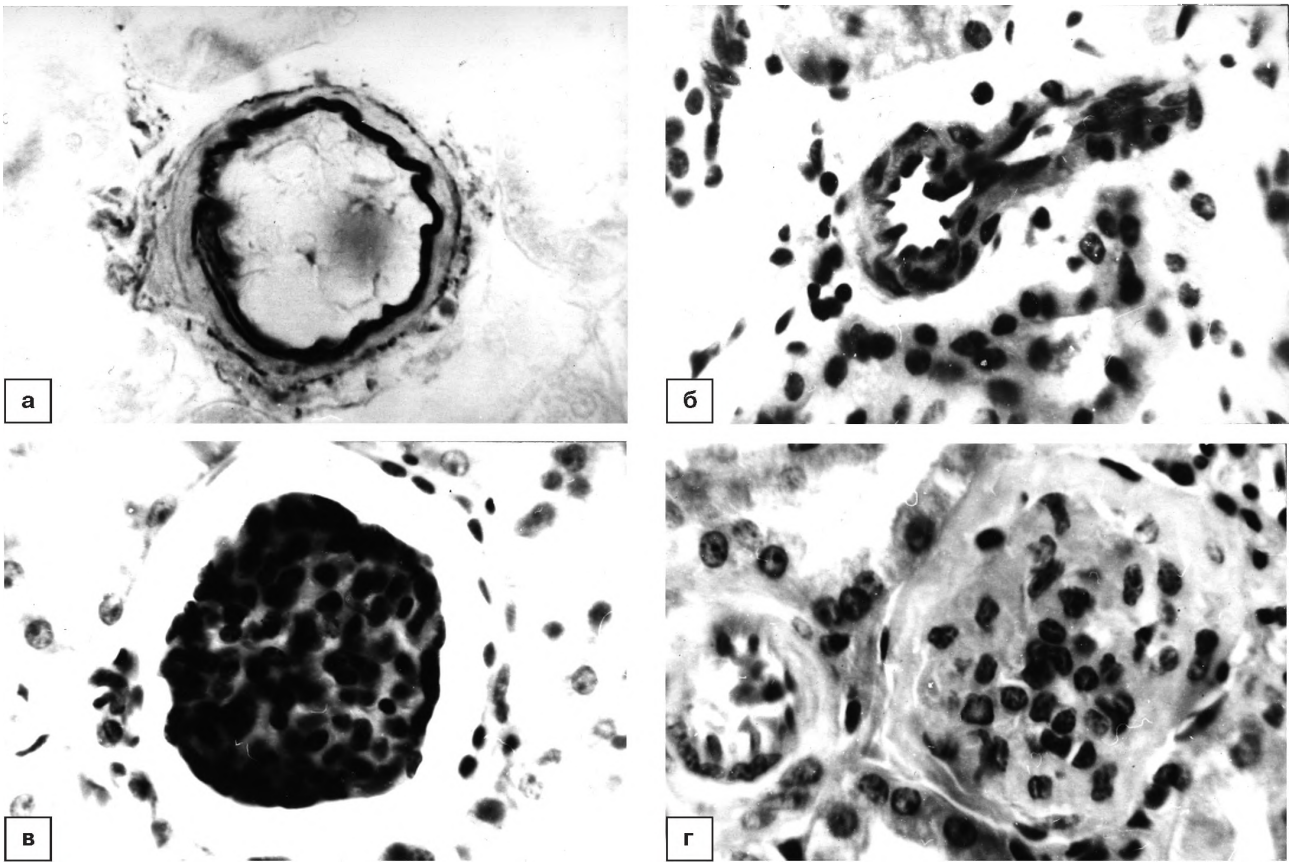


Рис. 1. Состояние ренальных артерий и клубочков в условиях нарушения притока крови к почкам. а – понижение тонуса артерии с истончением стенки, нарушением складчатости и утолщением внутренней эластической мембраны. Срок наблюдения 12 месяцев. х160; б – мышечно-эластический сфинктер в устье боковой ветви артерии. Срок наблюдения 10 месяцев. х200; в – ишемия и коллапс почечного клубочка. Срок наблюдения 12 месяцев. х160; г – склероз и гиалиноз почечного клубочка и его артериолы. Срок наблюдения 2 года. х200. а – окраска по Харту; б, в, г – окраска гематоксилином и эозином.

ственную оценку состоянию сосудистой системы, паренхимы и интерстиция почек в условиях длительной ишемии их ткани.

Оказалось, что удельная площадь ренальных артерий и клубочков (рис.2) снижается в 1,6 раза,

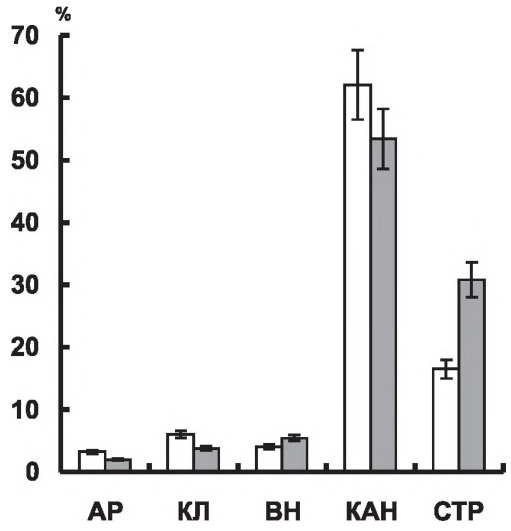


Рис. 2. Удельная площадь различных тканевых компонентов почек в контроле и при нарушении притока крови. АР – артерии, КЛ – клубочки, ВН – вены, КАН – канальцы, СТР – строма. Светлые столбики – контроль, темные – нарушение притока крови.

а вен – увеличивается в 1,4 раза. Площадь почечных канальцев сокращается в 1,2 раза, а стромы, напротив, в 1,9 раза возрастает (рис.2). Приведенные цифры указывают на атрофию паренхимы почек и их гломерулярного аппарата, а также на разрастание межуточной ткани. В то же время они свидетельствуют о разнонаправленных изменениях площади артериального и венозного звена ренального кровеносного бассейна.

Морфометрия позволила выявить ряд количественных изменений со стороны различных звеньев ренального кровеносного русла (табл.1). В частности, толщина стенки МДЛА уменьшается в 1,4 раза, ДА – в 1,2 раза, МДА – в 1,6 раза, а ПАР и ВАР – соответственно в 1,2 и 1,3 раза. Это сочетается со снижением площади поперечного сечения данных сосудов. Так, на уровне МДЛА она падает в 1,9 раза, в ДА и МДА в 1,2 и 1,8 раза, а в ПАР и ВАР в 1.2 и 1,3 раза. Среди артерий почечного бассейна увеличивается число сосудов, имеющих в интиме пучки косопродольной гладкой мускулатуры (табл.2). На уровне ДА количество их возрастает в 4,3 раза, а на уровне МДА – в 6,8 раза; кроме того, они появляются в интиме 9,5% ПАР, где в контрольном материале не встречают-

Таблица 1

**Толщина (в мкм) и площадь поперечного сечения стенки (в мкм²) ренальных артерий в контроле и при нарушении притока крови к почкам ($\bar{X}\pm m$)**

| Характер серии | Толщина стенки сосудов | | | | |
|---|---|---|---|---|---|
| | МДЛА | ДА | МДА | ПАР | ВАР |
| Контроль | 34,1±0,8 | 18,1±0,3 | 12,2±0,3 | 6,3±0,1 | 5,2+0,2 |
| Опыт | 24,2±1,8 | 15,8±0,4 | 7,7±0,2 | 5,1±0,1 | 4,1±0,1 |
| p | <0,001 | <0,001 | <0,001 | <0,001 | <0,001 |
| | Площадь сечения стенки сосудов | | | | |
| Контроль | 27150±570 | 5600±170 | 2000±60 | 533±10 | 306±20 |
| Опыт | 17800±300 | 4620±75 | 1150±22 | 351±9 | 214±9 |
| p | <0,001 | <0,001 | <0,001 | <0,001 | <0,001 |

Примечание: МДЛА – междолевые артерии, ДА – дуговые артерии, МДА – междольковые артерии, ПАР – приносящие артериолы, ВАР – выносящие артериолы.

Таблица 2

**Количество артерий ренального бассейна, содержащих интимальную мускулатуру (в %), в контроле и при нарушении притока крови к почкам**

| | МДЛА | ДА | МДА | ПАР | ВАР |
|---|---|---|---|---|---|
| Контроль | 0 | 2,3 | 2,5 | 0 | 0 |
| Сужение аорты | 0 | 9,9 | 17,2 | 9,5 | 0 |

Примечание: МДЛА – междолевые артерии, ДА – дуговые артерии, МДА – междольковые артерии, ПАР – артериолы, ВАР – выносящие артериолы.

ся. Стенки вен почек, в отличие от артерий, утолщаются с 3±0,5 мкм до 6±1 мкм (p<0,001), что происходит преимущественно за счет разрастания соединительной ткани. Количество клубочков на единице площади гистологического среза возрастет с 12,2±0,2 до 14,4±0,3 (p<0,001). Диаметр этих образований снижается со 103,4±0,6 мкм до 85,9±0,7 мкм (p<0,001), а количество клеток на их территории сокращается со 131,4±0,9 до 112±0,6 (p<0,001).

## ОБСУЖДЕНИЕ

Проведенные исследования показали, что сужение аорты у подопытных животных сопровождается существенным сокращением притока крови к почкам. Падает и давление крови, поступающей в сосудистый бассейн этих органов. Все это дает основание считать, что в условиях проводимого эксперимента получены расстройства ренальной гемодинамики близкие к таковым при заболевании, которое в последние годы квалифицируется как «ишемическая нефропатия» [4,13].

В ходе эксперимента установлено, что в связи с нарушением кровоснабжения развивается комплекс морфологических изменений всех тканевых компонентов почек. Процесс структурного ремоделирования этих органов начинается с их сосудистой системы и проявляется в том, что происходит существенное сокращение ёмкости артериального отдела ренального кровеносного бассейна. Понижение гемодинамической нагрузки на ветви почечных артерий приводит к атрофии циркулярной мускулатуры их средней оболочки и истончению стенки. Эти изменения носят реактивно-приспособительный характер и способствуют приведению степени развития упомянутой мускулатуры в соответствие с уровнем ее функционирования. Уменьшение притока крови к почкам создает угрозу расстройства клубочковой фильтрации. При этом в порядке адаптации к новой гемодинамической ситуации в устьях боковых ветвей ренальных артерий повышается уровень развития мышечно-эластических сфинктеров. Одновременно в ренальном артериальном русле увеличивается численность сосудов, имеющих во внутренней оболочке пучки косо и продольно ориентированных ГМК. Согласно данным литературы [14–16], они попадают сюда из медии, проникая через «окна» в эластической мембране. Подобная миграция является результатом универсальной реакции сосудистой стенки на воздействие любых, в том числе и гемодинамических повреждающих факторов [17]. Артерии, имеющие в интиме косо и продольно расположенные гладкие мышцы, обладают способностью резко сокращать свой просвет, вплоть до полного закрытия или подушечного зажатия, что дало основание назвать их замыкающими или запирающими (sperrarterien) [18]. И мышечно-эластические сфинктеры, и интимальная мускулатура обеспечивают регулирование потоков крови внутри сосудистого бассейна почек, чем поддерживается необходимое для функционирования этих органов кровенаполнение части клубочков. Другая их часть становится малокровной и подвергается коллапсу. Удельная площадь этих структур снижается, в то же время они сближаются и количество их на стандартной площади возрастает. Емкость венозного отдела ренального сосудистого русла, как показали наши исследования, в значительной мере увеличивается. Вероятнее всего это, казалось бы, парадоксальное явление происходит в связи с депонированием крови в венах почек, что обеспечивает замедление движения ее через капиллярную систему этих органов и создает оптимальные условия для газообмена в условиях хронической ишемии.

С течением времени, несмотря на включение ряда механизмов адаптации, корригирующих нарушенный кровоток, в почках появляются признаки срыва компенсации. Они выражаются в возникно-

вении и нарастании патологических изменений, которые касаются различных тканевых компонентов этих органов, однако раньше всего поражается сосудистая система, первично реагирующая на гемоциркуляторные нарушения. Стенки почечных артерий и вен подвергаются склерозу, а иногда и гиалинозу. Этот процесс охватывает также сфинктеры и мускулатуру интимы артерий. Эти структуры не только утрачивают свою регулирующую роль, но и становятся препятствием на пути движущейся крови. Последнее приводит к грубым нарушениям перфузии почечных гломерул. Размер этих образований, а также количество клеток на их срезе, в связи с атрофическими изменениями, становятся существенно ниже контрольных величин. Нарастание этого процесса в ряде клубочков заканчивается их склерозом и гиалинозом.

Вторично страдают и несосудистые структуры почек. В частности, подвергается дистрофии и атрофируется ишемизированная паренхима этих органов, представленная системой канальцев. На ее месте разрастается соединительная ткань и удельная площадь ренальной стромы возрастает.

Описанные изменения тканевых структур почек в условиях длительного нарушения притока крови к ним, обусловленного сужением аорты, напрямую связаны с продолжительностью эксперимента и степенью расстройств ренальной гемодинамики. Закономерным следствием их прогрессирования является расстройство функции почек, что выявляется и в клинике у больных с атеросклеротическим поражением артерий почек, сопровождаемым хронической ишемией этих органов [19].

## ЗАКЛЮЧЕНИЕ

Расстройство ренальной гемодинамики, связанное с сужением нисходящей аорты, приводит к ремоделированию почек с развитием структурной перестройки всех тканевых компонентов этих органов. Первый «удар» принимает на себя ренальная сосудистая система, в которой сначала возникает ряд адаптационных, а затем и патологических преобразований. Адаптационные изменения выражаются в атрофии циркулярной мускулатуры почечных артерий различного уровня ветвления, перестройке части этих сосудов по замыкающему типу, а также увеличении ёмкости венозных коллекторов. Патологические изменения заключаются в развитии склероза и гиалиноза сосудов русла притока и оттока крови от почек. Последнее сопровождается нарушением кровообращения в этих органах с появлением признаков патологии других тканевых структур. Развивается склероз и гиалиноз ренальных гломерул, дистрофия эпителия, атрофия канальцевой системы нефронов, разрастание на их месте стромы. Все это является предпосылкой для нарушения функции почек, что имеет место и в клинике у больных стенозирующим атеросклерозом артерий почек, приводящим к их хронической ишемии.

## БИБЛИОГРАФИЧЕСКИЙ СПИСОК


1. Мационис АЭ, Батюшин ММ, Повилайтите ПЕ, Литвинов АС. Морфологический анализ патологических изменений в почках в зависимости от длительности артериальной гипертензии. *Нефрология* 2007; 11 (3): 53-56
2. Пименов ЛТ, Кирмина НС. Клинико-функциональное состояние почек и анемия у больных с хронической сердечной недостаточностью. *Нефрология* 2007; 11 (2): 45-49
3. Кирпатовский ВИ, Казаченко АВ, Яненко ЭК. Резистентность почки к ишемическому повреждению и клеточные механизмы адаптации. *Урология* 2004; 2: 72-77
4. Мухин НА, Козловская ЛВ, Кутырина ИМ и др. Ишемическая болезнь почек. *Терапевтический архив* 2003; 75 (6): 5-11
5. Фомин ВВ, Моисеев СВ, Швецов МЮ и др. Артериальная гипертония при ишемической болезни почек: клинические особенности и течение. *Терапевтический архив* 2005; 77 (6): 61-64
6. Appel RG, Bleyer AJ, Reavis S, Hansen KJ. Renovascular disease in older patients beginning renal replacement therapy. *Kidney Int* 1995; 48: 171-176
7. Novick A, Scoble J, Hamilton G. *Renal vascular disease.* Saunders, London, 1996
8. Alcasar JM, Marin R, Gomez-Campdera F et al. Clinical characteristics of ischaemic renal disease. *Dial Transplant* 2001; 16 [Suppl 1]: 74-77
9. Шорманов СВ. Морфологические изменения коронарных артерий при экспериментальной коарктации аорты и после ее устранения. *Арх анат* 1982; 82 (1): 98-107
10. Гуцол АА, Кондратьев БЮ. *Практическая морфометрия органов и тканей.* Томский университет, Томск, 1988
11. Перов ЮЛ. Морфометрическое изучение почки в норме и при патологии: возможности и ограничения. *Арх пат* 1984; 46 (7): 78-84
12. Автандилов Г.Г. *Медицинская морфометрия.* Медицина, М., 1990
13. Jacobson RH. Ischemic renal disease: an overlooked clinical entity? *Kidney Int* 1988; 34: 729-743
14. Парфенова ЕВ, Плеханова ОС, Калинина НИ и др. Урокиназный активатор плазминогена стимулирует развитие экспериментального рестеноза. *Кардиология* 2000; 40 (9): 69-77
15. Dzau VJ, Gibbons GH. Vascular remodeling: mechanisms and implications. *J Cardiovasc Pharmacol* 1993; 21(1): S1-S5
16. Schwarz RS. Pathophysiology of restenosis: interaction of thrombosis, hyperplasic and / or remodeling. *Am J Cardiol* 1998; 7A: 14E-17E
17. Новиков ЮВ, Шорманов СВ, Яльцев АВ, Шорманов ИС. *Ремоделирование сосудов головного мозга и почек в условиях артериальной гипер- и гипотензии и после их устранения.* Аверс Плюс, Ярославль, 2007
18. Есипова ИК. Морфологические проявления сосудистой компенсации нарушенного кровообращения. В: *Труды 1-го съезда Российского общества патологоанатомов.* ММА им. ИМ Сеченова, М., 1996; 69-70
19. Шорманов ИС. Клинико-анатомические аспекты поражения почек больных коарктацией аорты. *Казанский медицинский журнал* 2007; 88 (2): 162-164


Поступила в редакцию 16.01.2008 г.
Принята в печать 17.04.2008 г.