ISSN 1561-6274. Нефрология. 2001. Том 5. № 1.

© С.Л.Акимова, В.А.Титова, 2001
УДК 612.014.2:616.611-002-018+577.3

С.Л.Акимова, В.А.Титова

ИССЛЕДОВАНИЕ АНИОННОГО ПОКРЫТИЯ ГЛОМЕРУЛЯРНОГО ФИЛЬТРА У БОЛЬНЫХ С МЕЗАНГИАЛЬНО-ПРОЛИФЕРАТИВНЫМ ГЛОМЕРУЛОНЕФРИТОМ

S.L.Akimova, V.A.Titova

INVESTIGATION OF ANION SITES OF THE GLOMERULAR FILTER IN PATIENTS WITH MESANGIAL-PROLIFERATIVE GLOMERULONEPHRITIS

Санкт-Петербургский клинический центр передовых медицинских технологий, Научно-исследовательский институт нефрологии Санкт-Петербургского государственного медицинского университета им. акад. И.П.Павлова, Россия

РЕФЕРАТ

Исследовали состояние анионных структур гломерулярного фильтра у больных с мезангиально-пролиферативным гломерулонефритом с помощью методик электронной гистохимии. Анализировали биоптаты 26 больных. Выявлено нарушение анионных структур в базальной мембране, гликокаликсе подоцитов и эндотелиоцитов, а также корреляционные связи между состоянием анионных структур и такими параметрами, как суточная потеря белка в моче, скорость оседания эритроцитов и содержание холестерина в сыворотке крови.

Ключевые слова: анионные участки, гликокаликс, базальная мембрана, гломерулонефрит.

ABSTRACT

The condition of anion sites of the glomerular filter in patients with mesangial-proliferative glomerulonephritis was investigated with the help of the electronic histochemistry method. Bioptates of 26 patients were analyzed. Disturbance of the anion structures in the basal membrane, glycocalyx of podocytes and endotheliocytes as well as the correlation between the condition of the anion structures and such parameters as daily proteinuria, ESR and contents of cholesterol in blood serum were found.

Key words: anion sites, glycocalyx, basal membrane, glomerulonephritis.

ВВЕДЕНИЕ

Протеинурия (ПУ) является одним из ведущих симптомов хронического гломерулонефрита (ГН). Известно, что селективная проницаемость гломерулярного фильтра (ГФ) для белков плазмы крови зависит, с одной стороны, от размера их молекул, с другой стороны, от состояния электростатического барьера ГФ [16]. Структурной основой этого барьера почки являются отрицательно заряженные молекулярные группы в Lamina rara interna (LRI) и Lamina rara externa (LRE) базальной мембраны (БМ) клубочков (анионные участки — АУ), а также полианионное покрытие клеточных мембран ГФ —гликокаликс (ГК эндотелия и подоцитов).

В последние годы было показано нарушение полианионности структур ГФ при некоторых протеинурических состояниях у людей [3, 6, 8]. Проводились попытки корреляции нарушений АУ и ГК с выраженностью ПУ, однако результаты были противоречивы .

Целью настоящего исследования является изучение состояния АУ в БМ клубочков и ГК клеток ГФ у больных с ХГН и выявление взаимосвязи их изменений с некоторыми клинико-лабораторными проявлениями заболевания.

ПАЦИЕНТЫ И МЕТОДЫ

Обследованы 26 больных с мезангиально-пролиферативным ГН (МезПГН). Среди них 16 мужчин, 10 женщин. Возраст больных колебался от 15 до 52 лет. Клинически 20 пациентов имели изолированный мочевой синдром. У 3 регистрировались изменения в моче в сочетании с вторичной артериальной гипертензией, у 3 больных отмечался нефротический синдром.

ПУ колебалась от следовой до 8,5 г в сутки, причем 13 больных имели ПУ менее 1 г в сутки, у 8 пациентов суточная экскреция белка с мочой составляла 1—3 г, ПУ более 3 г в сутки наблюдалась у 6 обследованных. Уровень холестерина сыворотки крови составлял 3,1—11,7 г/л, гипоальбуминемия отмечалась у 5 больных. Функциональное состояние почек у всех обследованных не нарушено.

Для оценки состояния полианионов ГФ биоптаты почек больных обрабатывали специальными красителями (рутениевым красным

либо альциановым синим), после чего заливали в эпон по рутинной методике [10] без контрастирования в проводке. Ультратонкие срезы, полученные с помощью ультратома ULTRACAT, просматривали в электронном микроскопе HITACHI-300. Часть срезов от каждого блока контрастировали по общепринятой методике [10], в то время как другие не подвергали контрастированию. Анализ полученных данных производили по микрофотографиям при исходном увеличении 10 — 80 000.

Степень сохранности АУ и ГК клеток оценивали полуколичественно двумя исследователями, не знающими о клиническом состоянии больных.

Оценка результатов производилась следующим образом: 3 балла — полная сохранность АУ и (или) ГК; 2 балла — умеренная потеря АУ и (или) ГК; 1 балл — выраженная потеря АУ и (или) ГК; 0 баллов — полная потеря АУ и (или) ГК.

Статистическую обработку проводили с использованием линейного корреляционного анализа.

РЕЗУЛЬТАТЫ

Все больные были разделены на группы в зависимости от выраженности ПУ (таблица). В 1-й группе пациентов, имеющих ПУ менее 1 г в сутки, у большинства был отчетливо окрашен ГК подоцитов и эндотелиальных клеток клубочков. Просматривались регулярно расположенные АУ в LRI и LRE гломерулярной БМ. Ножковые отростки подоцитов большей частью были сохранены, однако имелись небольшие участки их расширения или полного слияния (рис. 1). В местах слияния ножковых отростков подоцитов ГК поверхности клетки, примыкающей к БМ клубочка, практически не выявлялся, в то время как со стороны мочевого пространства отмечался отчетливый ГК. Сохранность ГК эндотелиальных клеток, прилежащих к БМ, как правило, соответствовала сохранности ГК подоцитов. Фенестры эндотелия были покрыты тонким слоем полианионов.

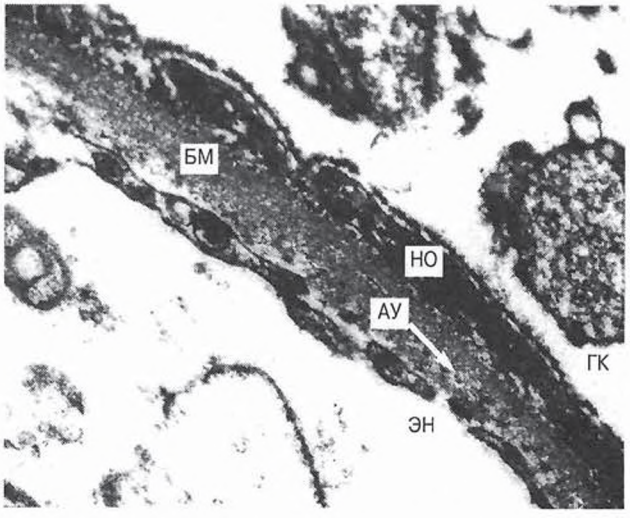

Рис. 1. Анионные структуры гломерулярного фильтра.
БМ — базальная мембрана; ЭН — эндотелий; НО — ножковые отростки подоцитов; ГК — гликокаликс; АУ — анионные участки.
Электронная микроскопия. Окраска рутениевым красным. Ув. 15 000.

Сохранность АУ отслеживалась в LRE и LRI БМ клубочка. У большинства больных число и распределение АУ были в LRI сохранены, за исключением небольших областей отслойки эндотелия, где регулярность расположения АУ нарушалась (рис. 2). АУ в LRE оказались менее стойкими и подвергались альтерации чаще, чем АУ в LRI.

У больных 2-й и 3-й группы, имеющих ПУ 1-3 г и более 3 г в сутки, соответственно, изменения ГК клеток ГФ и АУ клубочковой БМ были более выраженными, чем в 1-й группе. Причем, по мере нарастания ПУ, отмечалось прогрессирование нарушения полианионных структур. В биоптатах больных 2-й и 3-й группы отмечалось более выраженное слияние ножковых отростков подоцитов. Если у больных 2-й группы на мочевой стороне слитых НО еще сохранялся ГК (рис. 3), то в 3-й группе его практически не выявлялось.

В 3-й группе у двоих больных, имеющих нефротический синдром, ГК подоцитов и эндотелиальных клеток клубочков практически отсутствовал, АУ в базальной мембране не окрашивались. У оставшихся двух больных с нефротическим синдромом окраска полианионов ГФ была минимальной (1 балл).

В таблице показано распределение больных в группах с различной ПУ в зависимости от степени сохранности полианионов ГФ.

Сохранность полианионов гломерулярного фильтра у больных с МезПГН

Составляющие ГФ	Баллы	1-я группа	2-я группа	3-я группа
ГК подоцитов	3	6	2	–
	2	4	3	–
	1	3	3	3
	0	–	–	2
ГК эндотелиальных клеток	3	6	1	–
	2	4	2	–
	1	3	5	3
	0	–	–	2
АУ гломерулярной БМ	3	4	1	–
	2	6	2	–
	1	3	5	3
	0	–	–	2
Всего		13	8	5

Данные морфологического исследования нефробиоптатов сопоставлялись с некоторыми клиническими показателями (суточная потеря белка с мочой — СПБ, холестерин сыворотки крови, скорость оседания эритроцитов). Результаты корреляционного анализа приведены на рис. 4–7.

Выявлена отрицательная линейная корреляционная зависимость между сохранностью ГК подоцитов и СПБ ($r=-0,575$; $p\leqslant 0,01$), между сохранностью ГК эндотелия клубочковых капилляров и СПБ ($r=-0,572$; $p\leqslant 0,01$) (см. рис. 4), между сохранностью АУ БМ клубочка и СПБ ($r=-0,419$; $p\leqslant 0,05$) (см. рис. 5), а также между

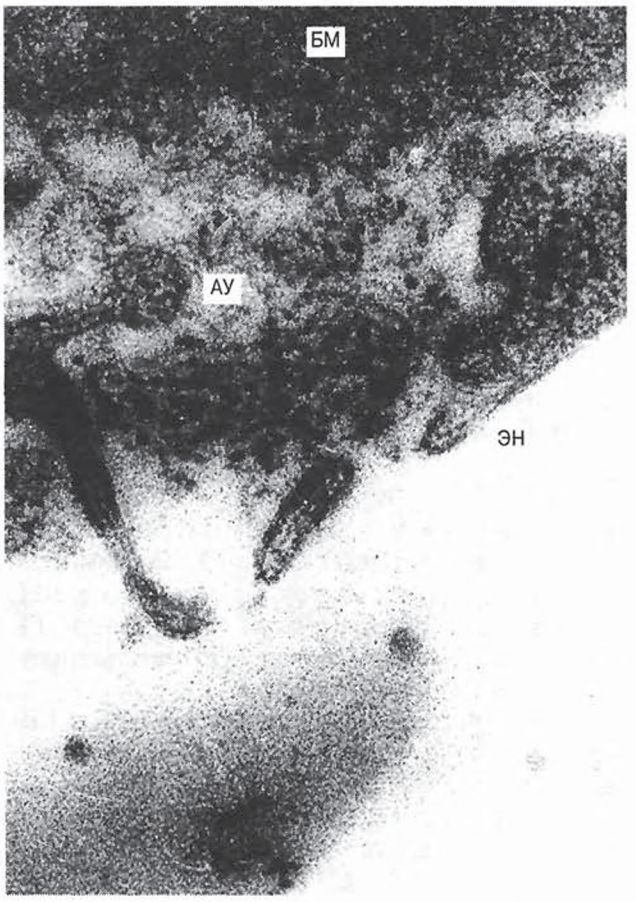

Рис. 2. Разрушение анионных участков при отслойке эндотелия.
Обозначения те же, что на рис. 1.
Электронная микроскопия. Окраска рутениевым красным. Ув. 50 000.

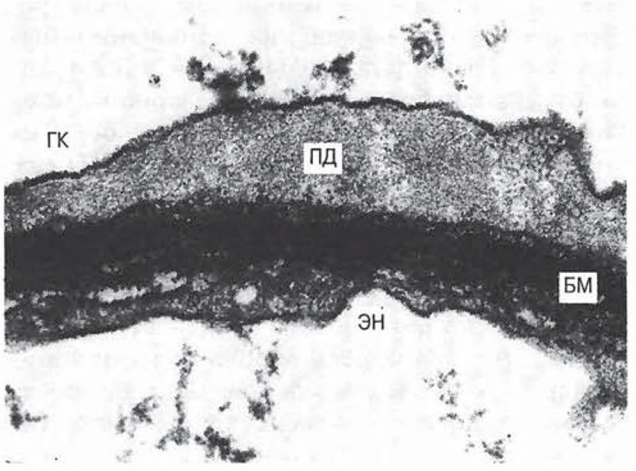

Рис. 3. Полная утрата ножковых отростков подоцитами.
Обозначения те же, что на рис. 1.
Электронная микроскопия. Окраска рутениевым красным. Ув. 15 000.

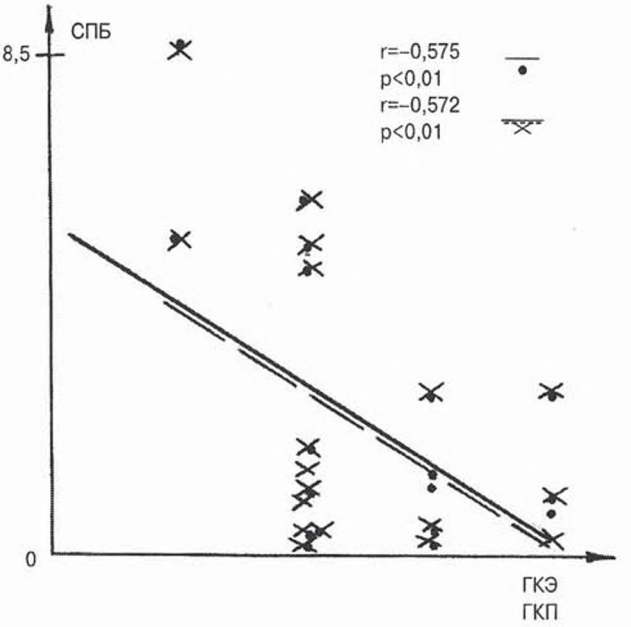

Рис. 4. Корреляционная зависимость между сохранностью гликокаликса подоцитов (ГКП) и суточной потерей белка (СПБ, сплошная линия), а также между сохранностью гликокаликса эндотелия (ГКЭ) и СПБ (двойная линия — сплошная и штрих).

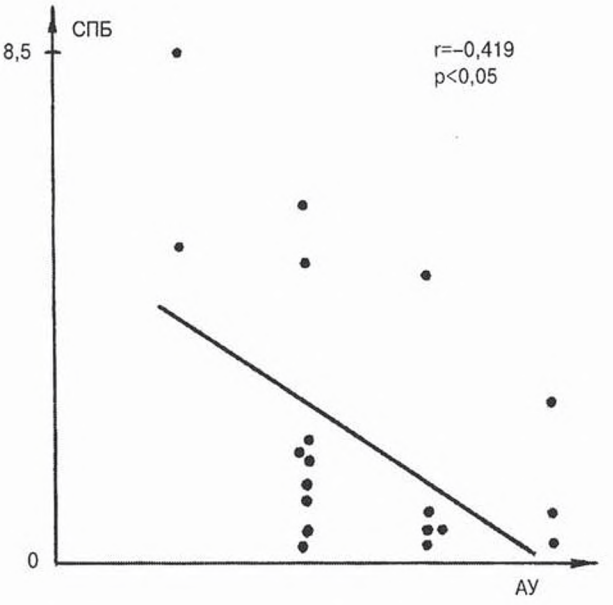

Рис. 5. Корреляционная зависимость между степенью сохранности анионных участков базальной мембраны (АУ) и СПБ.

сохранностью АУ БМ клубочка и уровнем холестерина крови (r=−0,419; p≤0,05) (см. рис. 6). Кроме того, обнаружена отрицательная линейная корреляционная взаимосвязь между сохранностью ГК подоцитов и величиной СОЭ (r=−0,438; p≤0,05) (см. рис. 7).

Нами анализировалось состояние анионных структур не только гломерулярного фильтра, но также канальцев и перитубулярных капилляров. При сохранности структурной целостности эпителиальных клеток канальцев отчетливо выявлялся ГК щеточной каймы (рис. 8), цитолеммальных складок (рис. 9), базолатеральных мембран эпителия канальцев (рис. 10). Соответственно был отчетливо выражен ГК эндотелия перитубулярных капилляров (рис. 11).

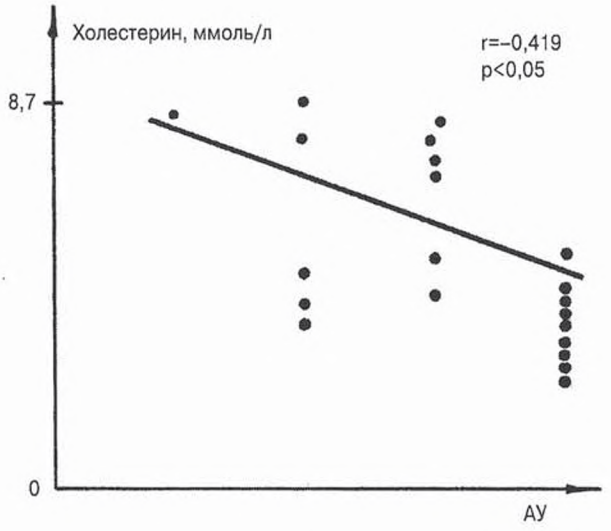

Рис. 6. Корреляционная зависимость между степенью сохранности анионных участков базальной мембраны (АУ) и содержанием холестерина в сыворотке крови больных.

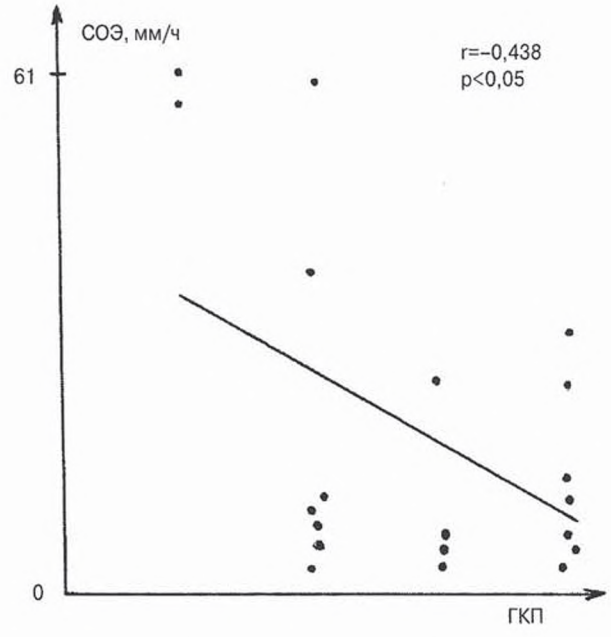

Рис. 7. Корреляционная зависимость между степенью сохранности гликокаликса подоцитов (ГКП) и СОЭ.

ОБСУЖДЕНИЕ

Изучение механизмов протеинурии, которая является характерным признаком гломерулярного поражения, вносит вклад в развитие представлений о патогенезе ХГН. В физиологических условиях почки выполняют барьерную функцию по отношению к высокомолекулярным белковым соединениям. Эта способность почек обусловлена структурными и функциональными особенностями ГФ. Сериями физиологических экспериментов установлено, что

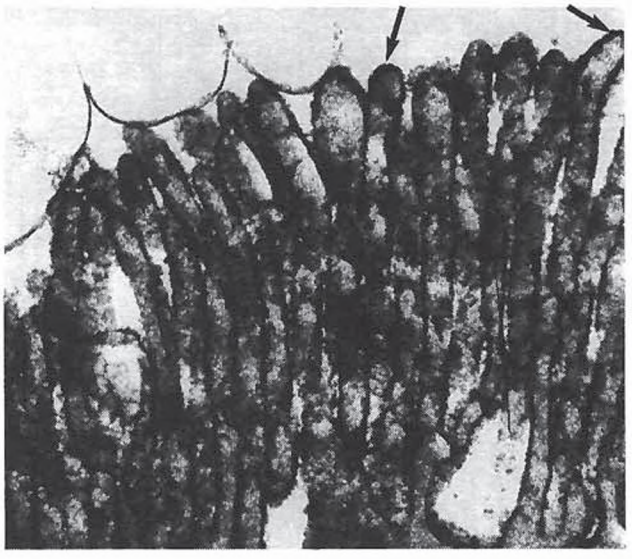

Рис. 8. Гликокаликс щеточной каймы проксимального канальца (стрелки).

Электронная микроскопия. Окраска альциановым синим. Ув. 15 000.

Рис. 9. Гликокаликс цитолеммальных складок (стрелки) эпителия проксимального канальца.

Электронная микроскопия. Окраска альциановым синим. Ув. 20 000.

гломерулярная стенка является селективным фильтром для белковых молекул различного размера, что обеспечивает проникновение в ультрафильтрат белков с низким эффективным молекулярным радиусом и задержку в циркулирующей крови высокомолекулярных протеинов. Считают, что основным структурным барьером, определяющим избирательность процесса ультрафильтрации, является центральный слой БМ клубочков — LD [5, 10, 14].

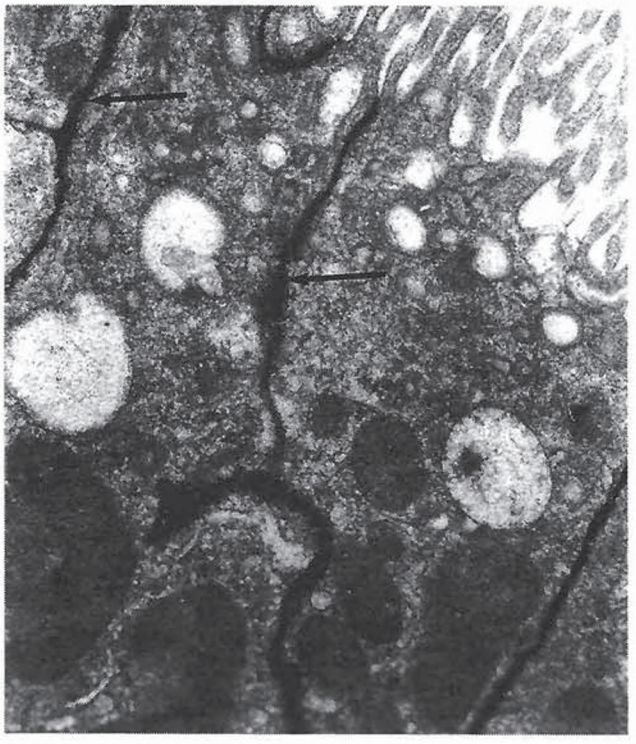

Рис. 10. Гликокаликс базолатеральных складок эпителия проксимального канальца (стрелки).

Электронная микроскопия. Окраска альциановым синим. Ув. 10 000.

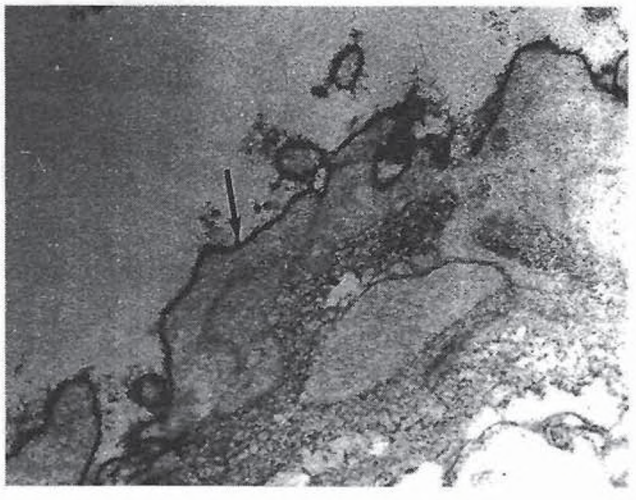

Рис. 11. Гликокаликс эндотелия перитубулярных капилляров (стрелка).

Электронная микроскопия. Окраска альциановым синим. Ув. 7000.

Барьерная функция клубочков не ограничивается одними механическими свойствами. В последние годы физиологические, ультраструктурные, иммунохимические, биохимические методы позволили установить важную роль в сохранении нормальной гломерулярной структуры и проницаемости отрицательно заряженных молекулярных групп в БМ клубочков (так называемых клубочковых анионных участков или полианионов), а также значение полианионного покрытия клеточных структур ГФ [4, 6, 15].

Гистохимически было установлено, что клубочки почек богаты полианионами, которые хорошо окрашиваются такими поликатионными реагентами, как коллоидное железо, альциановый синий, рутениевый красный, полиэтиленимин и др. [10]. Было высказано предположение о том, что полианионы играют важную роль в обеспечении гломерулярной проницаемости [5, 11, 15]. Эти выводы были сделаны на том основании, что у крыс с протеинурией, вызванной введением аминонуклеозида пиромицина, снижается окрашивание структур клубочков почек поликатионными красителями [8]. Функциональная роль анионных участков была установлена исследованиями, которые показали снижение гломерулярного клиренса отрицательно заряженных декстранов по сравнению с клиренсом нейтральных декстранов того же молекулярного радиуса. Роль электростатического гломерулярного барьера в обеспечении избирательной проницаемости ГФ для белков плазмы была показана в многочисленных исследованиях по определению клиренсов декстранов и ферритина с различным зарядом частиц, а также при помощи гистохимических и биохимических методик [5, 10, 14].

К настоящему времени сложилось определенное представление о структурной основе анионного барьера клубочкового фильтра. Гломерулярная базальная мембрана состоит из волокон коллагена IV, окруженных основным веществом. В состав основного вещества входят гликозаминогликаны, обладающие ярко выраженными анионными свойствами. С помощью катионных меток удалось установить, что протеогликаны в БМ клубочка образуют фиксированные отрицательные заряды (анионные участки), расположенные главным образом в LRI и LRE с регулярными интервалами в 50–60 нм. Было показано, что эти участки богаты гепаран-сульфатом, играющим важную роль в обеспечении селективной проницаемости ГФ для белков [6, 10]. В создании электростатического барьера ГФ также принимают участие анионные структуры поверхностного слоя эпителиальных и эндотелиальных клеток гломеруляр-

ной капиллярной стенки, так называемый гликокаликс. Основной его составляющей является сиалопротеин [3].

В последние годы в литературе уделяется большое внимание исследованию анионных структур ГФ при различных протеинурических состояниях у людей [1, 2, 15]. Было установлено снижение числа АУ при ГН с минимальными изменениями [3, 9], при врожденном нефротическом синдроме, мембранозном ГН [4], IgA-нефропатии [13], диабетическом гломерулосклерозе [17].

В настоящем исследовании выявлено нарушение анионных структур ГФ у больных с МезПГН. Выбор данной морфологической формы ГН обусловлен тем, что в этом случае, как правило, нет грубых структурных изменений БМ клубочка, которые являются, как считают, показателями нарушения селективной функции гломерулярной капиллярной стенки [2]. Это позволило более тщательно выявить вклад альтерации полианионов в изменения проницаемости ГФ для белков плазмы крови.

В предыдущих исследованиях [4, 11] была установлена связь между нарушением расположения АУ в БМ клубочков и отложением электронно-плотных депозитов. Выявлено исчезновение и изменение регулярности расположения АУ БМ в участках локализации депозитов (главным образом, эпимембранозных). Высказывалось предположение о том, что отложение иммунных депозитов в гломерулярной капиллярной стенке, а также расщепление ее вносят вклад в нарушение электростатической барьерной функции ГФ и способствуют прогрессированию ПУ. Кроме того, авторы обнаружили альтерацию АУ и в участках БМ, не имеющих депозитов или структурных изменений БМ. Объяснения данному явлению не дается.

В настоящей работе выявлено нарушение АУ в структурно не измененных участках БМ клубочков. Возможно, данное явление обусловлено нарушением синтеза полианионов (протеогликанов), который осуществляется подоцитами [16]. С другой стороны, не исключена возможность нейтрализации анионов циркулирующими в крови катионами, такими как катионные белки тромбоцитов или лейкоцитов, липопротеины, факторы, выделяемые Т-лимфоцитами, нейтрофилами [12].

Обнаружено значительное снижение окрашивания ГК слитых ножковых отростков (НО) подоцитов [6, 7, 15]. В настоящем исследовании также выявлено нарушение ГК на слитых НО, однако в 1-й группе больных (с ПУ менее 1 г в сутки) слияние НО сопровождалось исчезновением ГК на базальной их стороне, в то время как на мочевой стороне клетки ГК сохранялся. Этот факт подтверждает мнение о том, что ГК играет важную роль в обеспечении структурной полноценности клеток и его нарушение на поверхности НО приводит к их слиянию.

Кроме того, ГК играет роль в прикреплении клеток эндотелия и висцерального эпителия к БМ клубочка. По нашим наблюдениям складывается впечатление о том, что АУ в БМ клубочка также имеют значение для адгезии клеток. В участках отслоения эндотелия наблюдалось нарушение расположения АУ.

Обнаружено, что АУ в LRE БМ, покрытой слитыми НО, остаются сохраненными у больных 1-й группы, в то же время в биоптатах почек больных 2-й и 3-й группы слияние НО подоцитов сопровождается значительным нарушением АУ БМ. Это факт позволяет предположить, что патология АУ прямо не связана со структурной целостностью подоцитов, а скорее имеет отношение к нарушению проницаемости ГФ.

Взаимосвязь между поражением АУ в БМ клубочков и ПУ продемонстрирована многими исследователями, как в экспериментах на животных, так и при изучении биоптатов почек больных [3, 6, 11, 13, 15]. При различных морфологических формах ГН данные оказались неоднозначными. Во всех случаях отмечалось снижение окрашивания клубочков катионными красителями, однако у больных с ГН с минимальными изменениями B.G.Carrie и соавт. [3] не обнаружили коррелирования с выраженностью ПУ, а при IgA-нефропатии K.Okada и соавт. [13] выявили корреляционную зависимость между тяжестью ПУ и степенью исчезновения АУ в БМ клубочков. В настоящей работе получена отрицательная линейная корреляционная зависимость между сохранностью полианионов ГФ и суточной экскрецией белка с мочой.

Однако нам представляется, что фильтрация белковых макромолекул представляет собой многофакторный процесс и однозначно трактовать эту зависимость не представляется возможным. С уверенностью можно говорить только о том, что при ГН протеинурия и сохранность полианионов ГФ взаимосвязаны. Является ли исчезновение полианионов ГФ причиной ПУ или фактором, способствующим прогрессированию ПУ, остается не ясным и подлежит дальнейшему изучению.

ЗАКЛЮЧЕНИЕ

Таким образом, исследование анионного покрытия ГФ у больных с МезПГН при отсутствии выраженных структурных изменений БМ показало нарушение сохранности АУ БМ клубочков и ГК подоцитов и эндотелия. Выявлена корреляционная зависимость между сохранностью анионных структур ГФ и такими показате-

лями, как ПУ, СПБ, уровень холестерина сыворотки крови, СОЭ. Наиболее значительное повреждение анионных структур имело место у больных с нефротическим синдромом.

БИБЛИОГРАФИЧЕСКИЙ СПИСОК

1. Пальцев И.О., Иванов А.А. Возможные механизмы развития гломерулосклероза при нефропатиях различного генеза // Арх. пат.—1994.—№ 6.—С. 13–16.

2. Ратнер М.Я., Федорова Н.Д. Клиническое значение альбуминурии при хроническом компенсированном гломерулонефрите // Клин. мед.—1986.—Т.64.—С. 101–106.

3. Carrie B.G., Salyer W.R., Myers B.D. Minimal change nephropathy: an electrochemical disorder of the glomerular membrane// Am. J. Med.—1981.—Vol. 70, № 2.—P. 262–268.

4. Haramoto T., Macino H., Ikeda S. et al. Ultrastructural localization of the three major basement membrane components — type 1V collagen, heparan sulfate proteoglycan and laminin — in human membranous glomerulonephritis // Am. J. Nephrol.—1994.—Vol. 14, № 1.—P. 30–31.

5. Inoue S., Bendayan M. High-resolution ultrastructural study of the rat glomerular basement membrane in aminonucleoside nephrosis // Ultrastruct. Pathol.—1996.—Vol. 20, № 5.—P. 409–416.

6. Kanwar Y.S., Farguar M.G. Presence of heparan sulfate in the glomerular basement membrane // Proc. Nat. Acad.—1979.—Vol. 76, № 3.—P. 1303–1307.

7. Kanwar Y.S., Caulin-Glaser T., Gallo G.R., Lamm M.E. Interaction of immune complexes with glomerular heparan sulfate proteoglycans // Kidney Int.—1986.—Vol. 30, № 6.—P. 842–851.

8. Karger A.G. Reevaluation of anionic sites in the rat glomerular basement membrane // Nephron.—1997.—Vol. 76, № 4.—P. 1.

9. Kitano Y., Yoshikawa N., Nakamura H. Glomerular anionic sites in minimal change nephrotic syndrome and focal segmental glomerulosclerosis // Clin. Nephrol.—1993.—Vol. 40, № 4.—P.199–204.

10. Luft J.H. Electron microscopy of cell extraneous coats as revealed by ruthenium red staining // J. Cell. Biol.—1964.—Vol. 23.—P. 54A–55A.

11. Mahan J.D., Sisson-Ross S., Vernier R.L. Glomerular basement membrane anionic charge site changes early in aminonucleoside nephrosis // Am. J. Pathol.—1986.—Vol. 125, № 2.—P. 393–401.

12. Maruyama K., Tomizowa T.S,, Shimabukuzo N. et. al. Effect of supernatants derived from T lymphocyte culture in minimal change nephrotic syndrome on rat kidney capillaries // Nephron.—1989.—Vol. 51, № 1.—P. 73–76.

13. Okada K., Kawakami K., Mijao M., Oite T. Ultrastructural alteration of glomerular anionic sites in idiopathic membranes glomerulonephritis // Clin. Nephrol.—1986.—Vol. 26, № 1.—P. 8–14.

14. Okada K., Kavarami K. Jano M.et al. Ultrastructural alterations of glomerular anionic sites in IGA nephropathy // Clin. Nephrol.—1989.—Vol. 31, № 2.—P. 96–102.

15. Raats C.J., van den Born J., Berden J.H. Glomerular heparan sulfate alterations: mechanisms and relevance for proteinuria // Kidney Int.—2000.—Vol. 57, № 2.—P. 385–400.

16. Shoreki V.L., Nadler S.P., Fodz K.F., Brenner B.M. Renal and systemic manifestation of glomerular diseases // Brenner B.M., Rector F.C. ed., The Kidney.—Philadelphia, London, Tokyo, 1986.—P. 891–928.

17. Vernier R.L., Steffes M.W., Sisson-Ross S., Mauer S.M. Heparan sulfate proteoglycan in the glomerular basement membrane in type 1 diabetes mellitus // Kidney Int.—1992.—Vol. 41, № 4.—P. 1070–1080.

Поступила в редакцию 12.09.2000 г.