ISSN 1561-6274. Нефрология. 2005. Том 9. №4.

© А.М.Есаян, В.Г.Сиповский, В.А.Титова, И.К.Клемина, Р.В.Дурасов, 2005
УДК 616.153.962.4-07

А.М. Есаян, В.Г. Сиповский, В.А. Титова, И.К. Клемина, Р.В. Дурасов

СЛУЧАЙ ДИАГНОСТИКИ ВТОРИЧНОЙ БОЛЕЗНИ ОТЛОЖЕНИЯ МОНОКЛОНАЛЬНЫХ ИММУНОГЛОБУЛИНОВ

A.M. Essaian, V.G. Sipovsky, V.A. Titova, I.K. Klemina, R.V.Durasov

A CASE OF DIAGNOSIS OF SECONDARY DISEASE OF MONOCLONAL IMMUNOGLOBULIN DEPOSITION

Кафедра нефрологии и диализа, научно-исследовательский институт нефрологии Санкт-Петербургского государственного медицинского университета им. акад. И.П.Павлова, Россия

Ключевые слова: болезнь отложений легких цепей иммуноглобулинов, болезнь отложения тяжелых цепей иммуноглобулинов, болезнь отложения легких и тяжелых цепей иммуноглобулинов, болезнь отложения моноклональных иммуноглобулинов.

Key words: light Ig chain deposition disease, heavy Ig chain deposition disease, light and heavy Ig chain deposition disease, monoclonal Ig deposition disease.

Неамилоидные формы гломерулопатий, напоминающие диабетический гломерулосклероз, известны с конца 50-х годов прошлого века Они наиболее часто встречаются при множественной миеломе [1,2]. Сначала, исследование этих заболеваний позволило идентифицировать наличие депозитов в базальных мембранах и экстрацеллюлярном матриксе, в составе которых были легкие цепи иммуноглобулинов (ИГ) [3,4]. Затем наряду с легкими цепями в составе отложений были обнаружены тяжелые цепи ИГ [5]. Впоследствии, наличие тяжелых цепей при отсутствии легких цепей ИГ позволило классифицировать эти заболевания как болезнь отложений легких цепей иммуноглобулинов (БОЛЦИГ), болезнь отложений тяжелых цепей иммуноглобулинов (БОТЦИГ), а также болезнь отложения легких и тяжелых цепей иммуноглобулинов (БОЛТЦИГ).

В совокупности данная группа заболеваний имеет общее терминологическое обозначение как болезнь отложения моноклональных иммуноглобулинов – БОМИГ [6]. Данная патология относится к так называемым парапротеинозам, которые характеризуются вовлечением в патологический процесс различных органов и систем, в том числе и почечной паренхимы. Однако до настоящего времени адекватная дифференциальная диагностика БОМИГ остается весьма проблематичной, что может сказываться на качестве и своевременности лечебных мероприятий. В связи с этим ниже мы приводим наблюдение, иллюстрирующее возможность диагностики БОМИГ.

Больной В., пенсионер, поступил в клинику 28.04.2004 г. в плановом порядке с жалобами на высокие цифры артериального давления (АД) и отеки нижних конечностей.

Из анамнеза известно о повышении АД с 1989 года, не лечился. Ухудшение состояния с 2003 года, когда появились головные боли и головокружения. В феврале 2004 года был госпитализирован в НИИ скорой помощи по поводу гипертонического криза. При обследовании в моче белок 0,03 г/л, креатинин сыворотки крови (Cr) – 0,13 ммоль/л, Hb – 113 г/л, СОЭ – 42 мм/ч. Получал терапию ингибиторами ангиотензин-превращающего фермента (ИАПФ), бета-блокаторами, арифоном, ноотропилом. Несмотря на улучшение самочувствия, сохранялись высокие цифры АД, появились отеки и одышка. С 01.04.2004 по 22.04.2004 находился на стационарном лечении в одном из стационаров Санкт-Петербурга в связи с острым нарушением мозгового кровообращения (ОНМК) по ишемическому типу. В анализе мочи протеинурия – 0,4–0,44 г/л, Cr 0,14–0,24 мммоль/л.

При поступлении состояние средней тяжести, сознание ясное, рост 162 см, кожные покровы чистые, суставы не изменены. Подкожно-жировая клетчатка развита удовлетворительно, отмечаются отеки голеней и стоп.

Пульс 80 уд./мин., ритмичный, обычных свойств. Границы абсолютной и относительной сердечной тупости не изменены. Тоны сердца приглушены, 1 тон ослаблен, 2 тон ослаблен на аорте, отмечается систолический шум. Артериальное давление 180/160. При перкуссии ясный легочный звук, границы легких не изменены. Дыхание жесткое, хрипов нет. Язык влажный, чистый. Живот мягкий безболезненный. Печень не увеличена.

Клинический анализ крови: Hb – 104 г/л, Er – 3,5 x 10^{12}/л, цветовой показатель – 0,89, тромбоциты 453 x 10^9/л, L – 11,8 x 10^9/л (палочкоядерные – 1%, сегментоядерные – 71%, эозинофилы – 1 %, лимфоциты – 21 %, моноциты – 6%), СОЭ-46 мм/ч. Биохимическое исследование сыворотки крови: общий белок – 56 г/л, (альбумины – 48%, глобулины – 52% , α_1 – 7,0%, α_2 – 18,4%, β – 11,3 %, γ – 15,3%), Cr – 0,29 ммоль/л, мочевина – 15,7 ммоль/л, мочевая кислота – 0,38 ммоль/л, холестерин – 8,2 ммоль/л, глюкоза – 4,9 ммоль/л, билирубин общий – 9,8 ммоль/л, АСАТ – 0,32, АЛАТ – 0,26, щелочная фосфатаза – 2,1,

калий 6,0 ммоль /л, протромбиновый индекс – 104%, фибриноген 5,55 г/л. Пробы на HCVAb и HBs Ag отрицательные, форма 50 отрицательная. Иммунологическое исследование сыворотки крови: циркулирующие иммунные комплексы – 0,045 усл.ед., активность комплемента – 110,2 усл. ед., IgA-0,79 г/л, IgM-1,29 г/л, Ig G- 6,74 г/л, свободные легкие цепи каппа типа – >150 мкг/мл, свободные легкие цепи лямбда-типа 0,49 мкг/л, ревматоидный фактор 1:320,антинуклеарный фактор 1:80, pANCA – <1:40, cANCA < 1:40, свободные легкие каппа цепи в моче – >4,5 мкг/мл, свободные лямбда цепи в моче 0,046 мкг/мл, антитела к двуспиральной ДНК 5,57.

Электрокардиографически регистрировался синусовый ритм, нарушение внутрижелудочковой проводимости по правой ножке пучка Гиса, возможное увеличение левого предсердия. Гипертрофия левого желудочка с вторичными изменениями реполяризации. Изменения реполяризации в области верхушки по типу субэпикардиальной ишемии.

УЗИ почек. Повышение эхогенности паренхимы почек. Пирамиды по форме приближаются к треугольной, до 1,3 см в диаметре. Умеренная неоднородность чашечно-лоханочной системы. Отток не нарушен.

Доплерография почечных артерий: лоцируются только дистальные отделы почечных артерий без стенотических изменений. Скоростные показатели в дистальном отделе правой почечной артерии и внутрипочечно – по нижней границе нормы, слева – умеренно снижены; RI, PI умеренно повышены; кровоток в дуговых артериях снижен с обеих сторон.

Общий анализ мочи. 29.04.2004. Цвет – с/ж, реакция – щелочная, относительная плотность – 1010, белок – 7.3 г/л, L-0-1 в п/ зр, Er-6-8 в п/зр., увеличенное количество гиалиновых цилиндров. 05.05.2004 цвет – с/ж, реакция – кислая, относительная плотность – 1016, белок – 5.1 г/л, L – 0-2 в п/зр., Er – 0 – 1 – 6 в п/зр.

Концентрации в сыворотке крови: креатинина – 0,3 ммоль/л, мочевины – 15,900 ммоль/л, калия – 5,7 ммоль/л, натрия – 142 ммоль/л, кальция общего – 2,42 ммоль/л, кальция ионизированного – 1,09 ммоль/л, хлора – 102,00 ммоль/л, неорганического фосфора – 2,52 ммоль/л. Клиренс креатинина – 16.47 мл/мин, суточная потеря белка (СПБ) – 7,9 г, скорость клубочковой фильтрации (СКФ), оцененная по формуле MDRD7 – 18,28 мл/мин.

Данные патоморфологического исследования нефробиоптата.

При светооптическом исследовании в срезах корковый и мозговой слой с числом клубочков 13 из них 4 склерозированы полностью, у 2 отмечаются фиброзные полулуния, у 2 имеются сращения петель капилляров с капсулой. В клубочках отмечается резкое расширение мезангиального матрикса за счет отложения эозинофильных, PAS+, глыбчатых масс и сегментарная гиперклеточность с единичными лейкоцитами. Просвет капилляров клубочков сужен, местами облитерирован за счет отложения фуксинофильных масс. Массы локализуются субэндотелиально, интрамембранозно с расщеплением базальной мебраны в этих участках. При серебрении описанные массы являются аргентонегативными структурами. Большая часть относительно сохранных клубочков имеет лобулярную структуру. В интерстиции наблюдается диффузно-очаговый склероз с очаговой лимфо-гистеоцитарной инфильтрацией. В участках лейкоцитарных инфильтратов выявляется избыточное количество плазматических клеток, иногда по своим размерам и структуре напоминающие плазмобласты. Эпителий канальцев находится в состоянии зернистой и гиалиновокапельной дистрофии, а также имеет признаки атрофии. Отмечается ленто-подобное утолщение базальных мембран канальцев, преимущественно дистальных (рис. 1), почечной паренхимы. В артериях мышечного и мышечно-эластического типа наблюдается выраженный гиперэластоз. При исследовании препаратов с реакцией конго-рот как светооптически, так и в поляризованном свете достоверных данных о позитивной реакции не имеется.

Электронномикроскопически исследованы два клубочка. Клубочки умеренно гиперклеточны. Мочевое пространство относительно сужено, содержит белковый детрит. Отдельные подоциты гипертрофированы. Содержат вакуоли разных размеров. Ножковые отростки подоцитов деформированы и утрачены на большинстве капиллярных петель. Базальные мембраны приемущественно нормальной толщины. Очагово расширена lamina rara interna. Субэндотелиально и в парамезангиальной областях локализуются массивные отложения глыбчатого характера, высокой электронной плотности (рис. 2). Кроме того, данные отложения местами располагаются интрамембранозно. Эндотелий отечен, просветы капилляров сужены.

При иммунофлуоресцентном исследовании в клубочках локализуется ИГ – негативные массы, по периферии дающие позитивную реакцию на IgM и C3 фракцию комплемента. Кроме того, в просвете канальцев наблюдались выраженные отложения иммуноглобулинов.

Иммуногистохимическое исследование на парафиновых срезах позволило установить локализацию специфического продукта реакции на каппа-цепи ИГ в мезангиальном матриксе и базальных мембранных капиллярных петель, а также в цитоплазме, частично базальной мембране эпителия канальцев, стенках сосудов (рис. 3). Продукт реакции на лямбда-цепи ИГ так же идентифицируется в вышеперечисленных структурах, но в меньшем количестве (рис. 4). Кроме того, продукт реакции на каппа и лямбда-цепи локализовался в цитоплазме клеток плазмацитарного ряда.

Общее заключение: Полученные данные позволяют оценить обнаруженные изменения как проявления парапротеиноза или плазмаклеточной дискразии (болезнь отложения моноклональных иммуноглобулинов).

30.06.2004. Выполнена стернальная пункция. Заключение: пунктат костного мозга богат клеточными элементами. Гранулопоэз зрелый, росток сужен. Эритропоэз нормобластический, уменьшено количество моноцитов, лимфопоэз представлен скудно, мегакариоциты полифрагментированы, активны. Резко увеличено количество плазматических клеток (45,6%).

Заключение гематолога: у пациента миеломная болезнь III А ст. с поражением почек. Рекомендовано лечение в гематологическом отделении.

БОМИГ – системное заболевание, при котором отложение фрагментов легких цепей ИГ может протекать асимтоматично и обнаруживаться только во время аутопсии. Основными клиническими проявлениями БОМИГ является патологи-

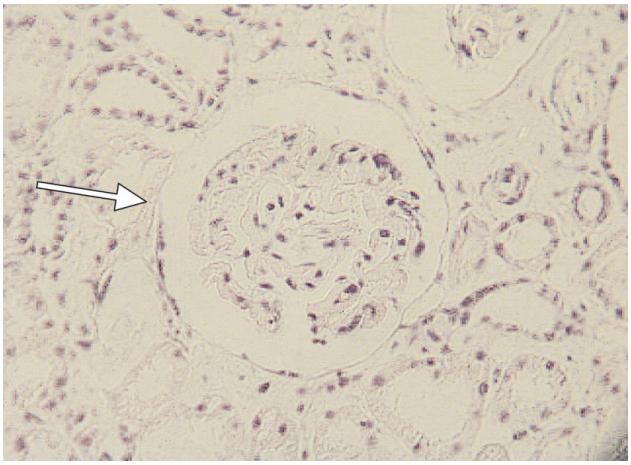

Рис. 1. Гистохимическая реакция с конго-рот. В структурах клубочка больного В. не имеется позитивных преципитатов (окрашивание в красный цвет) – белая стрелка ув. Х 100.

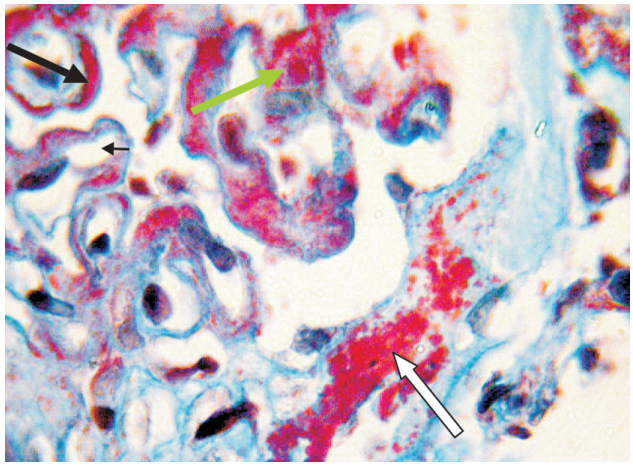

Рис. 2. Морфологическая характеристика отложения фуксинофильных депозитов в структурах клубочка больного В. Фуксинофильные депозиты локализуются в мезангии (зеленая стрелка), субэндотелиально, интрамембранозно с расщеплением базальной мебраны в этих участках (черная стрелка), а также в капсуле Шумлянского-Боумена (белая стрелка) (окраска трихром, ув. Х 600).

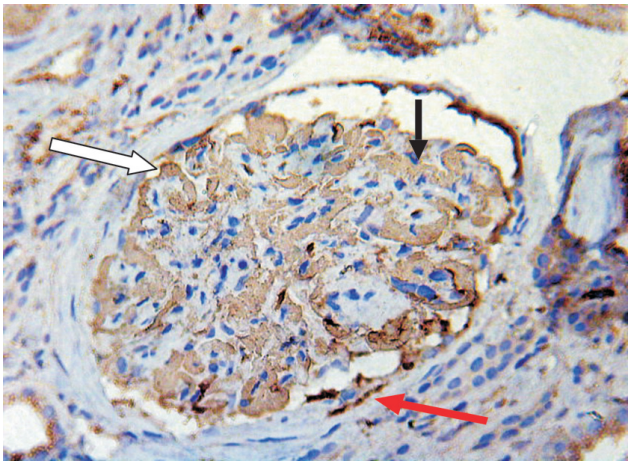

Рис. 3. Иммуноцитохимический маркер отложения каппа – фрагментов легких цепей иммуноглобулинов в структурах клубочка больного В. Иммуноцистохимически выявляется отчетливая диффузная локализация каппа-цепи фрагментов легких цепей иммуноглобулинов в мезангии клубочка (черная стрелка) и субэндотелиально (белая стрелка), а также в капсуле клубочка (красная стрелка) в виде гомогенных депозитов коричневого цвета (ув.120).

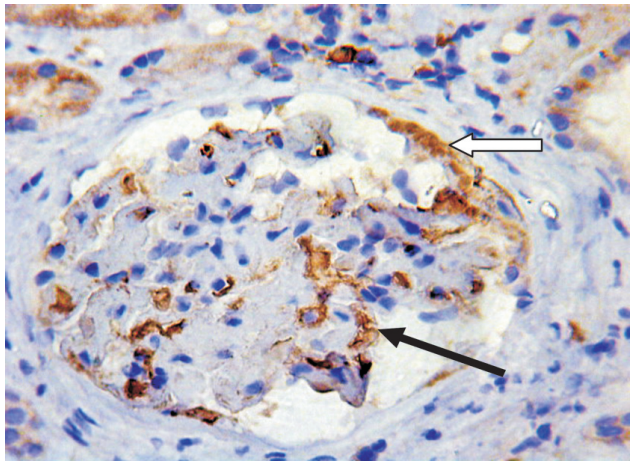

Рис. 4. Иммуноцитохимический маркер отложения лямбда-фрагментов легких цепей иммуноглобулинов в структурах клубочка больного В. Иммуноцитохимически лямбда-фрагменты легких цепей иммуноглобулинов выявлялись в виде фрагментарных депозитов субэпителиально (черная стрелка) и частично в капсуле клубочков (белая стрелка) (ув. Х 120).

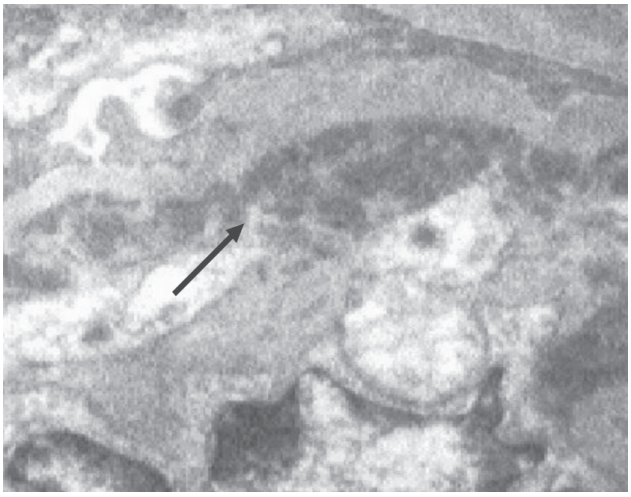

Рис. 5. Электронограмма фрагмента капилляронй петли клубочка. Субэндотелиально определяются крупногранулярные отложения электронноплотного вещества (стрелка). Увеличение 10 тыс.

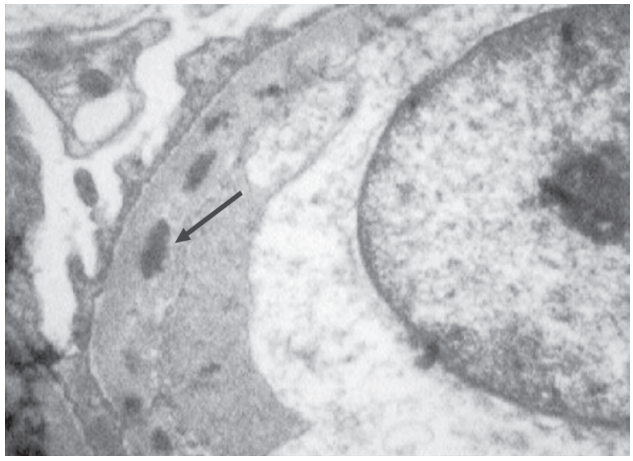

Рис. 6. Электронограмма фрагмента капиллярной петли клубочка.Локусы отложений электронноплотного вещества внутри базальной мембраны (стрелка). Увеличение 15 тыс.

ческая симптоматика со стороны сердца и почек. Патология почек при БОМИГ проявляет себя обычно протеинурией и почечной недостаточностью. У 23–53% больных выявляется альбуминурия в сочетании с нефротическим синдромом. Однако только у 25% больных может обнаруживаться тубулоинтерстициальный синдром. Обычно альбуминурия не коррелирует со степенью выраженности нодулярного гломерулосклероза и может иметь место при отсутствии существенных структурных признаков повреждения клубочка (при светооптическом исследовании биоптатов) у данных больных. Гематурия же встречается несколько чаще (30–69%). Важным проявлением БОМИГ является почечная недостаточность, которая встречается у 90% больных.

По данным P.M.Ronco и соавт. [6] диагноз БОМИГ может быть заподозрен у любого пациента старше 50 лет с нефротическим синдромом или прогрессирующим тубулоинтерстициальным нефритом или эхокардиографически выявленной диастолической дисфункцией, а также увеличением количества компонентов легких цепей моноклональных ИГ в сыворотке крови и/или моче. Аналогичная комбинация клинических проявлений может быть у больных с AL амилоидозом. Однако амилоидоз наиболее часто бывает связан с избытком лямбда – фрагмента легких цепей ИГ, в отличие от БОМИГ, где преобладают каппа-фрагменты легких цепей. Кроме того поскольку чувствительность используемых методов невысока у 15%–30% пациентов, окончательная дифференциальная диагностика БОМИГ осуществляется при патоморфологическом исследовании тканевых фрагментов больных (как правило, это нефробиоптаты) с использованием иммуноморфологического и электронномикроскопического исследования наряду с классическими гистологическими методиками.

Так при светооптическом исследовании в отличие от амилоидоза при БОМИГ отсутствует положительная реакция депозитов при окрашивании срезов конго-рот. Вместе с тем применение иммуноморфологических методов с использованием антител к каппа и лямбда фрагментам легких цепей ИГ, наряду с IgG, IgM, IgA, C3,C1q, позволяет не только определить преобладание того или другого компонента в составе отложений, но и определить их структурную локализацию. На основе этих исследований также можно дать полуколичественную оценку объема и интенсивности отложений соответствующих депозитов. Ультраструктурный анализ, проводимый при исследовании биоптатов на электронном микроскопе, позволяет типировать структурные особенности как самих депозитов, так и их локализацию, которые в зависимости от генеза имеют разные проявления. Так, при БОМИГ депозиты откладываются в виде неорганизованных гранулярных структур в отличие от амилоидоза и/или криоглобулинемии, где идет формирование микротрубочек или фибрилл. У нашего пациента наблюдалось большинство клинических и патоморфологических признаков, соответствующих вышеперечисленным. Они свидетельствовали о наличии плазмоклеточной дискразии в виде БОМИГ по типу БОЛЦИГ. В частности клинически отмечались проявления нефротического синдрома, избыток в сывортке крови и моче каппа и лямбда фрагментов легких цепей ИГ, дисфункции миокарда, а также избыток антинуклеарного и ревматоидного фактора и др. Светооптически выявлялось отложение конго-рот отрицательных (рис. 1), эозинофильных PAS и фуксин положительных гомогенных масс в различных структурах клубочка, а также в стенках крупных сосудов (рис. 2). Гомогенные отложения имели глыбчато-гранулярный характер и локализовались, как в мезангиальных областях, так и субэндотелиально, а иногда интрамембранозно (рис. 5). Иммунофлуоресценный метод не позволил идентифицировать природу отложений, однако иммуногистохимически (рис. 3.4) основная масса отложений была позитивна при инкубации с антителами к каппа и лямбда-фрагментам легких цепей ИГ. Причем по объему отложений явно доминировали каппа-фрагменты (рис. 3).

Таким образом, клинические и патоморфологические данные взаимодополняя друг друга позволили предположить наличие у больного плазмоклеточной дискразии в виде БОЛЦИГ. Хотя признаки БОЛЦИГ и БОТЦИГ сходны, но все же между ними существуют определенные различия. Так, для БОТЦИГ свойственно развитие нодулярного склероза при незначительном отложении депозитов в базальных мембранах клубочков в сочетании с массивным отложением комплемента. Кроме того, для БОТЦИГ, в отличие от БОЛЦИГ, не характерно экстраренальное отложение депозитов.

Особенностью данного случая можно считать, что анализ клеточных популяций свободных клеток стромы почки на гистологических препаратах показал избыточное количество клеток плазмацитарного ряда в так называемых круглоклеточных инфильтратах. Причем в этих клетках иммуногистохимическая реакция на каппа и лямбда цепи была отчетливо положительной (рис. 4). Это позволило заподозрить развитие у больного начальных этапов миеломной болезни. Обычно дальнейшее обследо-

вание больных с признаками плазмаклеточной дискразии и подозрением на миелому связано с проведением пункционной биопсии костного мозга, с целью оценки изменений соответствующего звена гемопоэза. Исследование миелогрммы нашего пациента выявило повышенное содержание (46,5%) плазмацитов в пунктате костного мозга, что позволило остановиться на диагнозе множественной миеломы. На наш взгляд представленное наблюдение согласуется точкой зрения о том что у более чем 50% больных с плазмоклеточной дискразией выявляется множественная миелома. Наиболее часто миелома является субстратом для развития БОМИГ и отмечается у 40–50% больных с так называемой чистой БОМИГ, а также у 90% пациентов с БОЛЦИГ. БОМИГ часто является проявлением ранних стадий течения миеломы при отсутствии на момент исследования детектированного злокачественного процесса, иногда даже при длительном – 10-летнем течении [6].

БИБЛИОГРАФИЧЕСКИЙ СПИСОК

1. Kobernick SD,Whiteside JH. Renal glomeruli in multiple myeloma. *Lab Invest* 1957; (6): 478-548

2. Sanchez LM, Domz CA. Renal patterns in myeloma. *Ann Intern Med* 1960; 52: 44-54

3. Antonovych TT. Light chain deposits in multiple myeloma. *Lab Invetst* 1974; 30: 370A

4. Randall RE, Wiliamson WC, Mullinax F et al. Manifestations of systemic light chain deposition. *Am J Med* 1976; 60: 293-299

5. Preud'homme JL, Morel-Maroger L, Brouet JC et al. Synthesis of abnormal heavy and light chains in multiple myeloma with visceral deposition of monoclonal immunoglobulin. *Clin Exp Immuno* 1980; 42: 545-55

6. Ronco PM, Alyanakian M-A, Mougenot B et al. Light chain deposition disease: a model of glomerulosclerosis defined at the molecular level. *J Am Soc Nephrol* 2001; 12: 1558-1565

Поступила в редакцию 05.09.2005 г.