

© Р.Л.Коношкова, А.В.Смирнов, Е.А.Боровская, Ю.Ф.Владими́рова, 2004
УДК 616.61-008.64-036.12-085.38:616.12-008.318-073.97

Р.Л. Коношкова, А.В. Смирнов, Е.А. Боровская, Ю.Ф. Влади́мирова

СЛУЧАЙ УСПЕШНОЙ ИМПЛАНТАЦИИ ЭЛЕКТРОКАРДИОСТИМУЛЯТОРА ПРИ БИНОДАЛЬНОЙ СЛАБОСТИ У БОЛЬНОГО НА ХРОНИЧЕСКОМ ГЕМОДИАЛИЗЕ

R.L.Konoshkova, A.V.Smirnov, E.A.Borovskaya, Yu.F.Vladimirova

A CASE OF SUCCESSFUL IMPLANTATION OF ELECTROCARDIAC PACEMAKER IN BINODAL WEAKNESS TO A CHRONIC HEMODIALYSIS PATIENT

Кафедра пропедевтики внутренних болезней, кафедра факультетской хирургии Санкт-Петербургского государственного медицинского университета им. акад. И.П.Павлова, Россия

Ключевые слова: бинодальная слабость, хронический гемодиализ, постоянная электрокардиостимуляция.
Key words: binodal weakness, chronic hemodialysis, permanent electrostimulation.

Нарушения проводимости выявляются у пациентов с воспалительными процессами в миокарде (ревматизм, дифтерия), у больных с острым инфарктом миокарда, постинфарктным кардиосклерозом. Имеются описания атриовентрикулярных (АВ) блокад у больных с гемохроматозом, амилоидозом, при склеродегенеративном поражении проводящей системы сердца, сочетающие с внутрикардиальным кальцинозом, а также при замещении мышечных волокон фиброзной тканью.

Наряду с органическими изменениями в системе проведения сердечного импульса причиной АВ блокад могут быть функциональные нарушения, связанные с гиперкалиемией, ацидозом, ваготонией или передозировкой лекарств, угнетающих активность синусового и атриовентрикулярного узлов [1-3].

Медикаментозная терапия, обычно применяемая при неполной АВ блокаде (холинолитики, симпатомиметики, глюкокортикоиды) при субтотальной и полной АВ блокаде существенного эффекта, как правило, не дает.

Единственным адекватным методом лечения является электрокардиостимуляция (ЭКС) [3].

Хирургическое лечение нарушений проводимости с помощью искусственного водителя ритма имеет уже полувековую историю и в общей популяции эти методы широко распространены.

У больных с хронической почечной недостаточностью (ХПН), получающих терапию хроническим гемодиализом (ГД), нарушения проводимости встречаются нередко. Причиной тому являются ускоренный атерогенез, метаболический ацидоз,

электролитные аномалии (гиперкалиемия), которые могут обуславливать аномальную проводимость миокарда. На фоне вторичного гиперпаратиреозидизма высока частота (до 74 %) отложений кальция на клапанах сердца, особенно на митральном; в проводящей системе миокарда [4, 5]. Кроме того, избыток паратиреоидного гормона приводит к увеличению поступления кальция внутрь кардиомиоцитов, что способствует сокращению срока их жизни, приводит к развитию фибротических и кальцинирующих изменений миокардиального матрикса и может являться одним из патологических процессов, влияющих на формирование нарушений ритма сердца и проводимости [6]. Разнообразные уремические токсины участвуют в нарушении проводимости [7].

За рубежом при выраженных нарушениях проводимости у больных с ХПН, получающих заместительную терапию ГД также широко используются методы электрокардиостимуляции. В России имплантация ЭКС у данной категории пациентов – нечастое явление.

Поэтому ниже мы приводим случай успешной ЭКС у пациента с ХПН, получающих лечение ГД.

Больной Б., 1951 г.р., получает заместительную терапию ГД с октября 2001 года по поводу хронического гломерулонефрита, диабетического гломерулосклероза (сахарный диабет II типа).

В анамнезе острый инфаркт миокарда без Q в области нижней стенки (1996 год). С этого времени синдром стенокардии с постепенным снижением толерантности к нагрузке до II ф.кл. Через три года присоединились проявления сердечной недостаточности (СН) в виде одышки.

Ухудшение состояния с начала 2001 года, когда на

фоне нарастания проявлений ХПН выросли признаки СН, стали беспокоить частые пароксизмы фибрилляции предсердий (ФП), гемодинамически значимые (рис. 1).

Проводилась консервативная терапия с сомнительным успехом, нарастали проявления ХПН, прогрессировала азотемия, дизэлектролитемия, анемия.

В связи с этим, несмотря на наличие явной сердечно-сосудистой патологии больному в октябре 2001 года начата заместительная терапия программным ГД, которая привела к улучшению состояния пациента и отчетливо уменьшению проявлений уремии интоксикации.

Тем не менее коррекция патологии сердечно-сосудистой системы была затруднена наличием гипотензии, с другой стороны имела место тенденция к синусовой брадикардии, а при кардиомониторировании (КМ) выявлена транзиторная АВ блокада II степени, типа Мобит I. По данным эхокардиографического исследования (ЭХОКГ) – дилатация левого предсердия (4,3 см); размер левого желудочка диастолический – 5,0 см; систолический – 3,0 см; правый желудочек 2,3 см. Аорта склерозирована. Утолщение межжелудочковой перегородки (1,6 см). Показатели сократительной способности миокарда левого желудочка сохранены. Нарушение диастолической функции. Больной консультирован кардиохирургом, рекомендована консервативная терапия.

На фоне лечения кордароном с мая 2002 года (по обычной схеме, поддерживающая доза 200 мг), пароксизмы ФП не рецидивировали, при контрольных КМ АВ блокада не прогрессировала, однако сохранялись прояв-

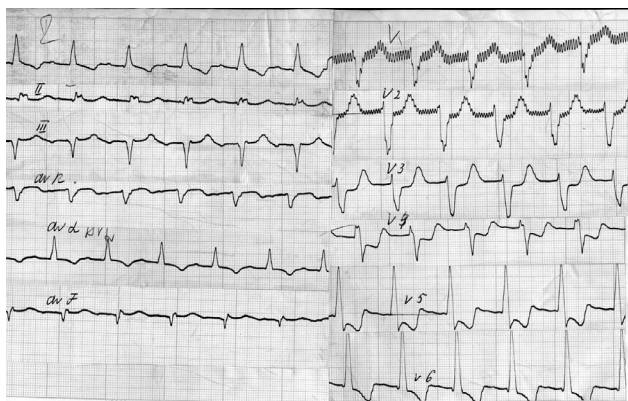


Рис. 1. Признаки субэндокардиального повреждения в области верхушки, боковой стенки на фоне пароксизма фибрилляции предсердий, тахисистолическая форма, с ЧСС 145 в мин. 2001 г.

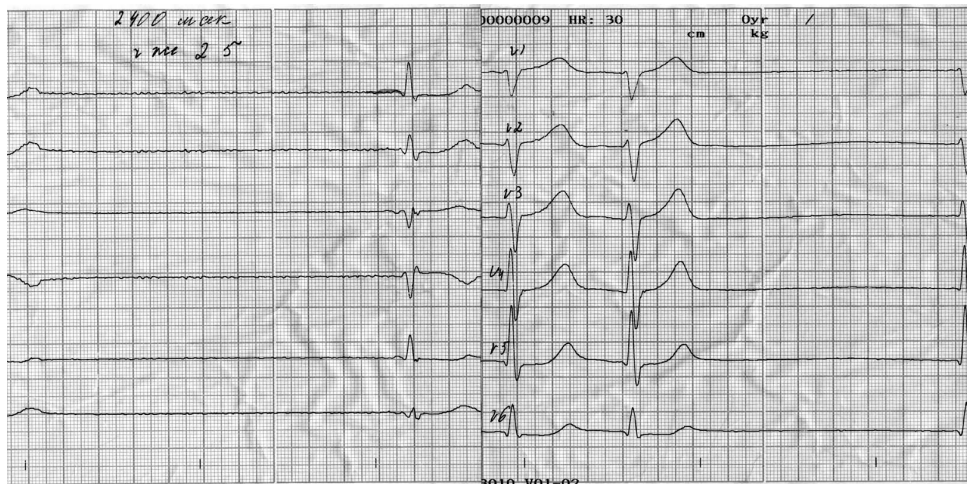


Рис. 2. Эпизод электрокардиограммы синусового ритма с миграцией водителя ритма по предсердиям, СА блокада, ЧСС 25 в мин. 2003 г.

ления СН, низкая толерантность к нагрузке.

Ухудшение состояния в феврале 2003 года, когда на фоне гиперкалиемии (уровень калия в крови 6,05 ммоль/л) имела место транзиторная синоаурикулярная блокада (СА) с ЧСС до 24 ударов в мин. (рис. 2).

Медикаментозная терапия атропином без эффекта. В ходе сеанса ГД при снижении уровня калия исчезла СА блокада (ЧСС 74 ударов в мин.).

При контрольном КМ СА блокада не выявлена, прогрессирование АВ блокады не регистрировалось.

В декабре на фоне нарастания гиперкалиемии повторно транзиторная СА блокада, эпизоды полной АВ блокады с замещающим узловым ритмом с частотой 23 в мин. В ходе сеанса ГД постепенное восстановление СА и АВ проведения. Кардиохирургом подтвержден синдром бинодальной слабости, по поводу чего в январе 2004 года имплантирован постоянный электрокардиостимулятор (ПЭКС) в режиме DDDR.

Послеоперационный период без осложнений. После оперативного вмешательства уменьшились проявления СН, в том числе исчезла тенденция к гипотензии. Имплантация ЭКС позволила усилить антиангинальную терапию β -блокаторами (метопролол), поскольку опасность ухудшения СА и АВ проведения практически исчезла.

На фоне ПЭКС и проводимой терапии (кордарон, метопролол, ингибиторы ангиотензинпревращающего фермента) практически исчезла одышка, повысилась толерантность к физической нагрузке (стенокардитические боли практически не беспокоят), пароксизмы ФП не рецидивировали. Пациент продолжает активно работать.

Сочетание нарушений АВ проведения с синдромом слабости синусового узла или его дисфункций является показанием для имплантации ЭКС. При синдроме бинодальной слабости нужно не только восполнить АВ проведение, но и скорректировать ритм предсердий. Для этого необходимо использовать двухкамерные стимуляторы в «универсальном» режиме DDD. При DDD режиме обе камеры предсердия и желудочки как стимулируются, так и детектируются. Больным с выраженной хронотропной недостаточностью синусового узла целесообразно имплантировать ча-

стотно-адаптивные кардиостимуляторы (DDDR), что и было выполнено у нашего пациента [2].

Данный случай интересен наличием у пациента синдрома «тахи-бради» и нахождением больного на заместительной терапии ГД, что снижает возможность хирургического лечения.

В то же время данное наблюдение свидетельствует о необходимости более активно внедрять в клиническую практику имплантацию ЭКС у больных с ХПН, получающих терапию ГД с наличием нарушений проводимости.

БИБЛИОГРАФИЧЕСКИЙ СПИСОК

1. Кушаковский МС. *Аритмии сердца*. «Гиппократ», СПб.,

1992; 364-368

2. Трешкур ТВ. *Атриовентрикулярные блокады (клиника, диагностика, лечение)* СПб., 2004

3. Трешкур ТВ, Камшилова ЕА, Гордеев ОЛ. *Электрокардиостимуляция в клинической практике*. СПб., 2002

4. Drener W, Shelp W. Atrioventricular blok in a long-term dialysis patients: Reversal after parathyroidectomy *JAMA* 1975; 242 : 954-955

5. Robustelli della Cuna F, Scarinci A, Ghimoldi ML, Masa A. Cardiopathy in uremic dialyzed patients : Transthoracic and transesophageal echocardiography. *Giorn Ital Cardiol* 1997; 27 (12): 1277-1285

4. Ammann K, Ritz E, Wiest G et al. A pole of parathyroid hormone for the activation of cardiac fibroblast in uremia *J Amer Soc Nephrol* 1994; 4 (10):1814-1819

6. Druke T, LePailleur C. Cardiomyopathy in patients on maintenance hemodialysis. *Contrib Nephrol* 1986; 52: 27-33

Поступила в редакцию 09.10.2004 г.