ISSN 1561-6274. Нефрология. 2015. Том 19. №4.

© Ю.С.Михеева, А.Н.Васильев, А.В.Смирнов, В.Л.Петришин, 2015
УДК 616.61-008.64-036.12-085.38:612.181-089

Ю.С. Михеева[1], А.Н. Васильев[1], А.В. Смирнов[2], В.Л. Петришин[3]

АНАТОМИЯ СОСУДИСТОГО ДОСТУПА ДЛЯ ГЕМОДИАЛИЗА

[1]Кафедра нефрологии и диализа факультета последипломного образования, [2]кафедра пропедевтики внутренних болезней и [3]кафедра клинической анатомии и оперативной хирургии им. проф. М.Г. Привеса Первого Санкт-Петербургского государственного медицинского университета им. акад. И.П. Павлова, Россия

Y.S. Mikheeva[1], A.N. Vasilyev[1], A.V. Smirnov[2], V.L. Petrishin[3]

HEMODIALYSIS VASCULAR ACCESS ANATOMY

[1]Department of Nephrology and Dialysis, [2]Department of propaedeutics of internal diseases, [3]Department of Clinical Anatomy and Operative Surgery named after M.G. Prives Pavlov First Saint-Petersburg State Medical University, Russia

РЕФЕРАТ
В обзоре приведены литературные данные об основных анатомических структурах, которые используются при формировании сосудистого доступа для проведения процедуры гемодиализа.

Ключевые слова: гемодиализ, сосудистый доступ, артерия, вена, артериовенозная фистула.

ABSTRACT
Literary data about the basic anatomical structures for hemodialysis vascular access is presented. In the review the literature data given on key anatomic structures that are used in the formation of vascular access for hemodialysis procedure.

Key words: hemodialysis, vascular access, artery, vena, arterio-venous fistula.

Создание надежно функционирующего сосудистого доступа для проведения хронического гемодиализа (ГД) требует анатомических знаний. Это необходимо как для выбора точного места проведения операции, так и для последующего правильного использования сосудистого доступа. Очень важен предоперационный анамнез и физикальное исследование сосудов конечностей для того, чтобы выбрать артерию с хорошим кровотоком и вену достаточного диаметра [1]. Выбор адекватных сосудов служит залогом успеха долговременного функционирования нативной артериовенозной фистулы (АВФ).

Артерия

Кровеносный сосуд, идущий от сердца к органам и несущий к ним кровь (от греч. aer – воздух, tereo-хранить), на трупах артерии пусты, отчего в старину их считали воздухоносными трубками.

Стенка артерии состоит из трех оболочек. ***Внутренняя оболочка*** (tunica intima, интима) выстлана со стороны просвета сосуда эндотелием, под которым лежат субэндотелий и внутренняя эластическая мембрана. Субэндотелий состоит из эластических и коллагановых волокон. Толщина внутренней оболочки обычно составляет 1:10 от толщины средней оболочки. ***Средняя оболочка*** (tunica media, мышечная) состоит из концентрических слоев эластически волокон и гладкомышечных клеток. Между средней и наружной оболочками располагается наружная эластичная мембрана. ***Наружная оболочка*** (tunica externa, адвентиция) состоит из соединительной ткани, содержит коллагеновые и эластические волокна. В ней располагаются нервные окончания и собственные обслуживающие кровеносные сосуды, тонкие артерии и вены, vasa vasorum. Эластические элементы артериальной стенки образуют единый эластический каркас, работающий как пружина и обуславливающий эластичность артерий [2].

Существуют три типа артерий: эластический, мышечный и мышечно-эластический (смешанный). Артерии ***эластического типа*** – крупные артерии (аорта, легочная и общая сонная артерии), в стенке которых преобладают эластические волокна. Артерии ***мышечного типа***, в стенке которых хорошо развит слой гладкомышечных клеток. Это внутриорганные артерии, мелкие артерии, артериолы, прекапилляры. Артерии ***смешанного типа*** – это артерии среднего диаметра, занимают промежуточное положение между эластическими и мышечными артериями (подмышечная, наружная и внутренняя подвздошные, бедренная артерии).

Михеева Ю.С. 197022, Санкт-Петербург, ул. Л. Толстого, д. 17. Кафедра нефрологии и диализа факультета последипломного образования ГБОУ ВПО ПСПбГМУ Минздрава РФ. Тел.: +7 (812) 234-57-36, E-mail: ysmikheeva@rambler.ru

Вена

Кровеносный сосуд, несущий кровь в противоположном направлении по отношению к артерии, от органов к сердцу.

Венозная стенка значительно тоньше артериальной, также состоит из трех слоев. Внутренняя и средняя оболочки обычно развиты слабо. Наружная оболочка – самая толстая. В венах меньше эластической и мышечной ткани, вследствие чего пустые вены спадаются, просвет же артерий на поперечном срезе зияет [2]. В венах нижней половины туловища большее количество гладкомышечных клеток, сокращение которых способствует кровотоку в сторону сердца. В венах верхней части туловища кровь продвигается пассивно, количество мышечных клеток в стенке небольшое. Обратному току венозной крови препятствуют ***клапаны,*** представляющие собой складки эндотелия, содержащие слой соединительной ткани.

Самые крупные вены – наружная подвздошная и внутренняя яремная вены.

Магистральные (центральные) сосуды служат для распределения крови по организму. Это крупные и средние экстраорганные артерии и экстраорганные вены.

Строение вен верхних и нижних конечностей имеет свои особенности. Первая – наличие поверхностной и глубокой системы вен; вторая – наличие на внутренней поверхности вен клапанов, которые играют большую роль в осуществлении оттока крови.

Клапаны располагаются от пальцев рук до плеча и от пальцев ног до бедра. Количество клапанов на руках и ногах уменьшается от пальцев кисти к плечу и пальцев стоп к бедру. На руках в венах насчитывается до 20, на ногах – до 25 клапанов. Особенностью поверхностных вен является наличие крупных стволов, идущих независимо от артерии. Глубокие вены всегда следуют строго вдоль одноименных артерий. Они, как правило, бывают парными. Поверхностные вены впадают в глубокие. Кроме того, они соединены между собой соединяющими сосудами, по которым кровоток осуществляется из поверхностных вен в глубокие.

Центральные вены, используемые в качестве сосудистого доступа

Центральные вены часто используются для проведения временного или экстренного ГД. В случаях хронической болезни почек (ХБП) 5 стадии установка временного сосудистого доступа предполагает наличие плана формирования постоянного доступа для хронического ГД.

Места катетеризации центральных вен требуют четких знаний прилегающих сосудисто-нервных структур не только для того, чтобы правильно поставить катетер, но и для того, чтобы сохранить в последующем кровоток в сосудах, которые в дальнейшем могут быть использованы для формирования постоянного доступа.

В качестве временного сосудистого доступа для ГД могут служить внутренняя или наружная яремные вены, подключичная или бедренная вены (рис.1). В некоторых случаях крупные центральные вены шеи используются для проведения долговременного ГД с установкой различных видов двухпросветных манжеточных, туннельных катетеров.

Оптимальным сосудом для центрального венозного доступа является ***внутренняя яремная вена (v.jugularis interna)***. Одна из самых крупных вен человека выносит кровь из головы и шеи совместно с наружной яремной веной; топографически соответствует области разветвления общей сонной артерии. В основании шеи внутренняя яремная вена лежит латерально и кпереди от общей сонной артерии (см. рис. 1). Вена спускается вниз и вместе с общей сонной артерией и блуждающим нервом составляет сосудисто-нервный пучок шеи. В своей нижней части соединяется с подключичной веной. Перед ее соединением с подключичной веной образуется утолщение, выше которого имеются один или два клапана. В области шеи внутренняя яремная вена прикрыта грудиноключично-сосцевидной мышцей (m.sternocleidomastoideus) и лопаточно-подъязычной мышцей (m.omohyoideus) [2].

Эта вена может использоваться для проведения временного и долгосрочного ГД. Размеры ее вариабельны и колеблются от 10 до 18 мм в диаметре. Предпочтительнее катетеризировать правую внутреннюю яремную вену, так как у нее более прямой и короткий путь в верхнюю полую вену. Кроме того, ее легче пунктировать в основании шеи, чем левую, потому что справа она располагается дальше от сонной артерии. Кончик катетера должен находиться внутри нижней части верхней полой вены или в правом предсердии [3].

УЗИ-контроль значительно упрощает техническое проведение катетеризации и обеспечивает безопасность этой процедуры. Наименьшее количество осложнений катетеризаций центральных вен, оцениваемых в течение 7 лет, отмечено при пункции внутренней яремной вены: случайная пункция артерии – 1,2%, неправильное положение катетера – 0,8%, пневмоторакс – 0, частота повторных пункций – 3,3% [4]. Тромбозы этой вены не препятствуют использованию периферических вен

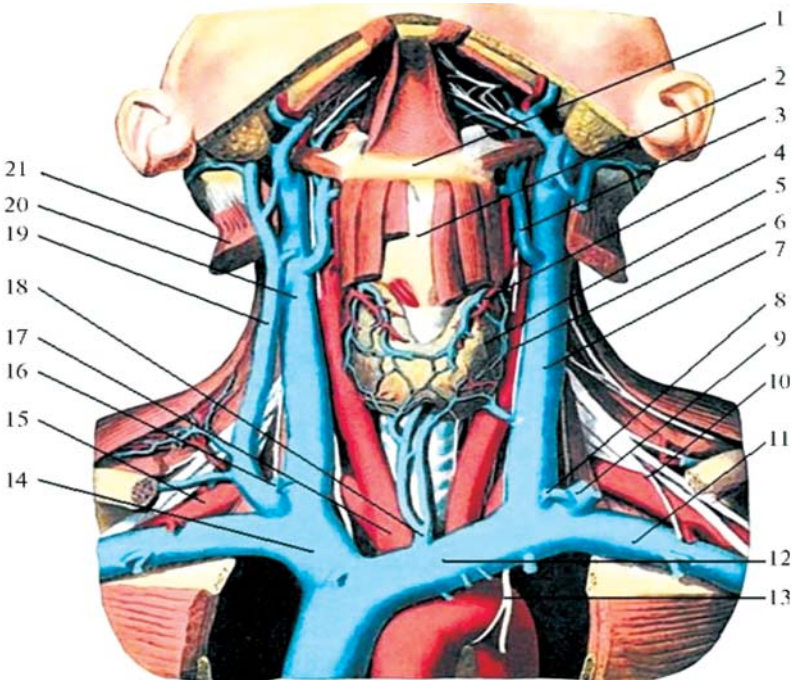

Рис. 1. Основные сосуды шеи (иллюстрации из учебника Топографическая анатомия и оперативная хирургия; Каган ИИ, Чемезов СВ, 2009).
1 – подъязычная кость; 2 – трахея; 3 – язычная вена; 4 – верхние щитовидные артерия и вена; 5 – щитовидная железа; 6 – левая общая сонная артерия; 7 – левая внутренняя яремная вена; 8 – левая передняя яремная вена, 9 – левая наружная яремная вена; 10 – левая подключичная артерия; 11 – левая подключичная вена; 12 – левая плечеголовная вена; 13 – левый блуждающий нерв; 14 – правая плечеголовная вена; 15 – правая подключичная артерия; 16 – правая передняя яремная вена; 17 – плечеголовной ствол; 18 – щитовидная вена; 19 – правая наружная яремная вена; 20 – правая внутренняя яремная вена; 21 – грудино-ключично-сосцевидная мышца.

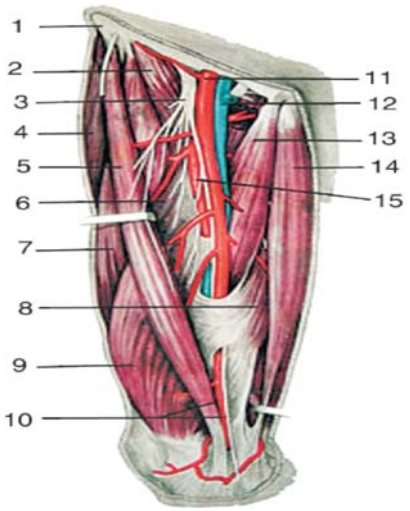

Рис. 2. Сосуды бедренного треугольника (иллюстрации из учебника Топографической анатомии и оперативной хирургии; Николаев АВ, 2009, том 1).
Бедренный треугольник: 1 – spina iliaca anterior superior; 2 – m. iliopsoas; 3 – n. femoralis; 4 – m. tensor fasciae latae; 5 – m. sartorius; 6, 9 – m. vastus medialis; 7 – m. rectus femoris; 8 – m. adductor magnus; 10 – n. saphenus et a. descendens genus; 11 – a. femoralis; 12 – v. femoralis; 13 – m. adductor longus; 14 – m. gracilis; 15 – a. profunda femoris.

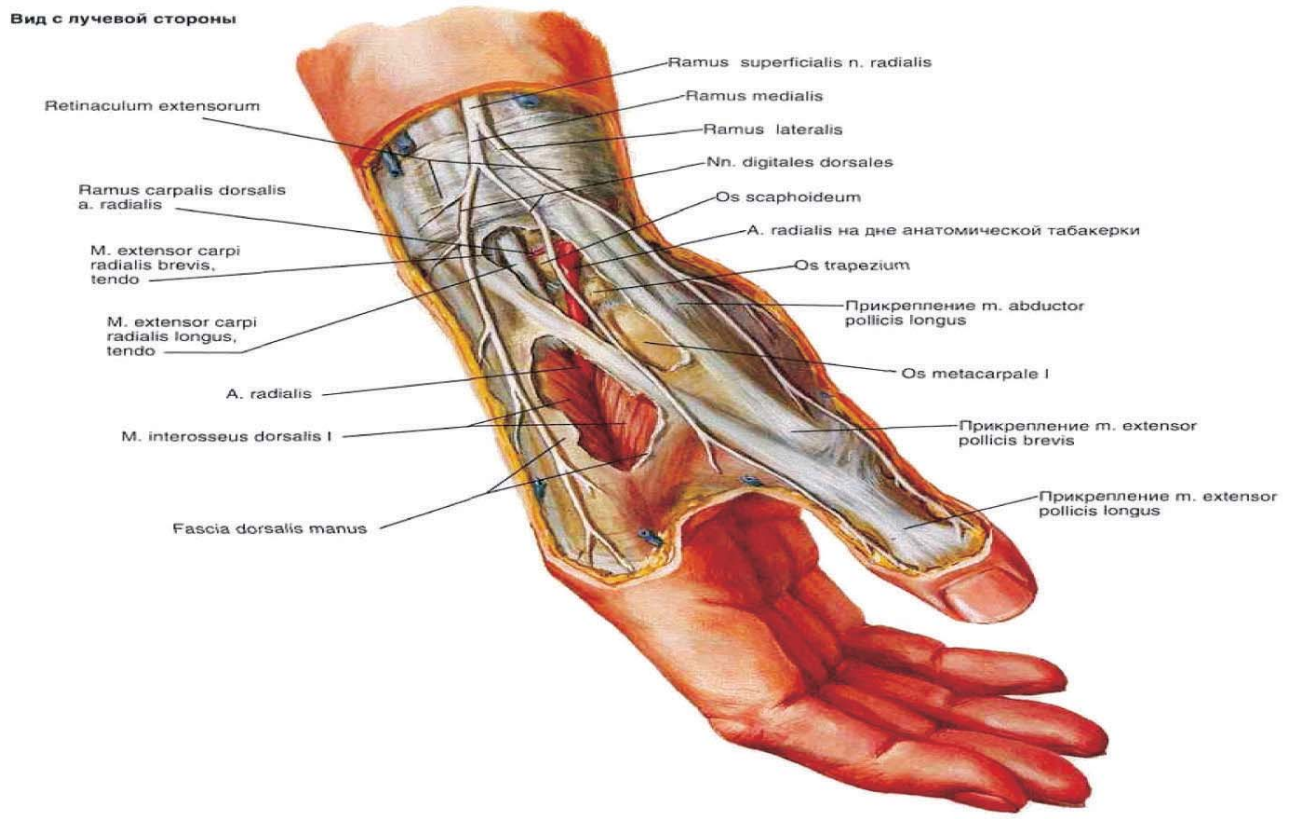

Рис. 3. Лучевая сторона кисти (иллюстрации из Атласа анатомии человека; Фрэнк Неттэр, 2003).

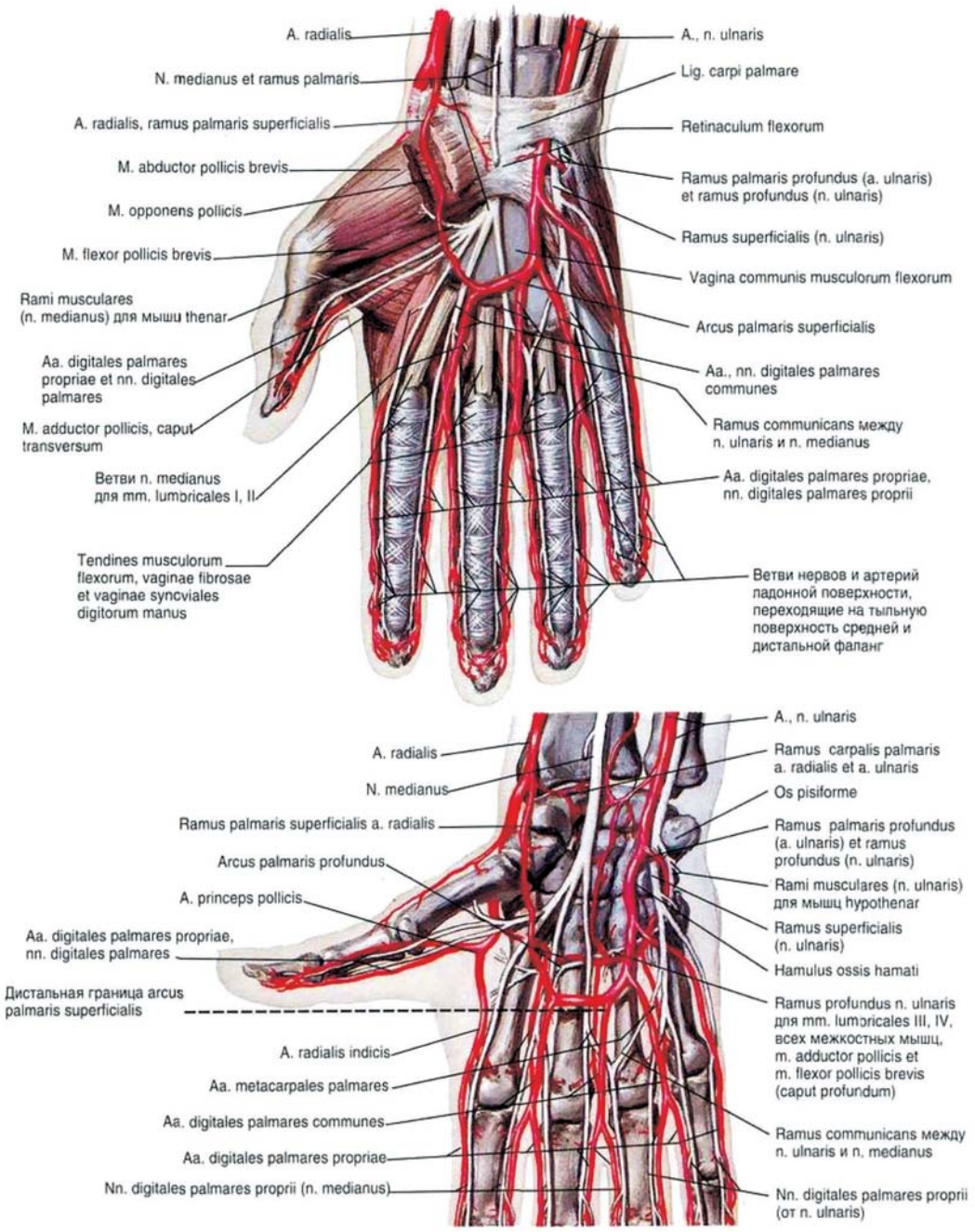

Рис. 4. Артериальная анатомия кисти (иллюстрации из Атласа анатомии человека; Фрэнк Неттэр, 2003).

верхней конечности для будущего функционирования постоянного доступа для ГД [3]. Тромбозы других центральных вен часто сопровождаются большой частотой дисфункции АВФ.

Наружная яремная вена (v. jugularis externa), самая крупная из поверхностных вен шеи. Ее диаметр в среднем в 2 раза меньше диаметра внутренней яремной вены. Начинается позади ушной раковины на уровне угла нижней челюсти, спускается, покрытая подкожной мышцей шеи (m.platysma), по наружной поверхности грудиноключично-сосцевидной мышцы, пересекая ее наискось книзу и кзади. В надключичной области впадает в подключичную вену или венозный угол [2].

Ее можно пунктировать в любой точке, на всем протяжении. Чаще используется для краткосрочного сосудистого доступа (дни) в связи с ее относительно маленьким диаметром. Хотя некоторые авторы сообщают о более длительном ее использовании (недели), когда невозможна катетеризация правой внутренней яремной вены [5].

Подключичная вена (v.subclavia) представляет собой непосредственное продолжение подмышечной вены (v.axillaris). У начала и конца подклю-

чичной вены имеются клапаны. Вена располагается кпереди и книзу от одноименной артерии, от которой отделена передней лестничной мышцей (m.scalenus anterior). На своем пути стенка вены прочно срастается с собственной фасцией шеи, надкостницей I ребра и ключицей, сухожилием передней лестничной мышцы. Поэтому просвет вены не спадается (хорошо открыт при поднятой руке!). Диаметр вены в среднем составляет 12–14 мм. Это облегчает ее катетеризацию при гиповолемии, но с другой стороны – нужно помнить о риске попадания воздуха и развитии воздушной эмболии. Позади грудиноключичного сочленения вена сливается с внутренней яремной веной, образуя венозный угол, причем из слияния этих двух сосудов образуется плечеголовная вена (v.brachiocephalica). В венозный угол также впадает наружная яремная вена [2]. При слиянии правой и левой плечеголовных вен формируется верхняя полая вена.

При тромбозе или стенозе подключичной вены использование нижележащих вен гомолатеральной конечности для формирования постоянного доступа для ГД может приводить впоследствии к недостаточности АВФ. Поэтому длительная катетеризация подключичной вены остается в резерве до тех пор, пока не исчерпаны возможности использования центральных вен, в том числе на противоположной конечности [3].

Бедренную вену (v.femoralis) можно рассматривать в качестве сосудистого доступа только после того, когда все другие варианты исчерпаны Обусловлено это возможным развитием инфекционных осложнений при использовании бедренного доступа и ограничением мобильности пациента. Диаметр вены обычно не превышает 12 мм. В 15% случаев может быть представлена в виде двух стволов.

В области бедренного треугольника, ограниченного сверху паховой связкой, кнаружи — портняжной мышцей (m.sartorius) и кнутри — длинной приводящей мышцей (m.adductor longus), бедренная вена лежит медиальнее артерии, которую можно легко пропальпировать [3] (рис. 2).

При катетеризации центральных вен оптимально использовать УЗИ-контроль.

Анатомия сосудистого доступа на запястье

Два анатомических места используются для создания постоянного сосудистого доступа для ГД на уровне запястья.

1. С радиальной стороны лучезапястного сустава, между сухожилиями длинного разгибателя большого пальца кисти (m.extensor pollicis longus), с одной стороны, и коротким разгибателем большого пальца кисти (m.extensor pollicis brevis) и длинной мышцей отводящей большой палец кисти (m.abductor pollicis longus) – с другой, образуется углубление, называемое «***анатомической табакеркой»*** (рис. 3).

Лучевая артерия (a.radialis) в нижней трети предплечья, где мышцы переходят в сухожилия, покрыта с поверхности лишь фасцией и кожей. Поверхностное расположение лучевой артерии и подлежащая твердая поверхность лучевой кости определяют доступность ее для пальпации. Дойдя до верхушки шиловидного отростка лучевой кости, лучевая артерия переходит на тыл, огибая латеральный край запястья и ложась в «анатомической табакерке», откуда выходит на ладонь в первом межкостном промежутке между основаниями I и II пястных костей. На ладони вместе с глубокой ветвью локтевой артерии образует глубокую ладонную дугу (arcus palmaris profundus).

В лучевом отделе тыла кисти начинается ***головная вена (v.cephalica)***, которая лежит рядом с лучевой артерией.

На этом уровне анастомоз между веной–артерией может быть выполнен «бок в бок», «конец в конец» или «конец в бок» в зависимости от артериовенозной анатомии и предпочтений хирурга [3]. Несмотря на то, что частота ранней недостаточности АВФ в этом случае высокая (14%), долгосрочная выживаемость АВФ в области «анатомической табакерки» достигает 83% в течение 1-го года наблюдения и 46% в течение последующих 6,5 лет [6].

Если головная вена склерозирована на этом уровне, может быть использована ее сохранная коллатеральная ветвь на тыльной стороне руки. Ограничивающим фактором такого типа АВФ является диаметр дистальных коллатералей вен руки.

Целесообразность формирования АВФ в «анатомической табакерке» дискутабельна. По мнению Я.Г. Мойсюк и А.Ю. Беляева [7], недостатки метода (создание соустья между сосудами в области их минимального диаметра, а также косметические неудобства для больного) не способствуют его широкому применению, даже с учетом его достоинств (достижение максимальной длины фистульной вены, близкое расположение анастомозируемых сосудов). Такого же мнения придерживаются и другие авторы [8].

2. Наиболее общепринятым местом формирования первичной нативной АВФ (известной под названием первых авторов-создателей Brescia–Cimino) является область проксимальнее и медиальнее «анатомической табакерки» на передней

поверхности запястья между ***лучевой артерией и головной веной руки (a.radialis-v.cephalica)***.

В области запястья имеются поверхностная и глубокая ладонные дуги (рис. 4).

Поверхностная ладонная дуга (arcus palmaris superficialis) расположена под ладонным апоневрозом. Будучи продолжением локтевой артерии, поверхностная дуга уменьшается в своем калибре по направлению к лучевой стороне, где соединяется с поверхностной ладонной ветвью лучевой артерии. От поверхностной дуги отходят четыре общих ладонных пальцевых артерий (aa.digitales palmares communes). Три из них проходят соответственно во втором, третьем и четвертом межкостном промежутках, четвертая – направлена к локтевой стороне мизинца.

Глубокая ладонная дуга (arcus palmaris profundus) расположена глубоко под сухожилиями сгибателей на основаниях пястных костей, проксимальнее поверхностной дуги. Глубокая ладонная дуга образована, главным образом, лучевой артерией и соединяется со сравнительно тонкой глубокой ладонной ветвью локтевой артерии. Глубокая ладонная дуга гораздо тоньше, чем поверхностная. От глубокой дуги отходят три ладонных пястных артерии (aa.metacarpeae palmares).

Поверхностная и глубокая артериальные дуги играют важную роль в кровообращении кисти. В связи с разнообразной функцией руки сосуды кисти часто подвергаются сдавлению. При изменении тока крови в поверхностной ладонной дуге кровоснабжение кисти не страдает, так как доставка крови происходит в таких случаях по артериям глубокой дуги [2].

На определении достаточности кровотока в ладонных дугах основан тест Аллена, который применяется при выборе сосудов для формирования АВФ. Несостоятельность кровотока в ладонных дугах указывает на неадекватную коллатеральную циркуляцию, что предрасполагает к сосудистому обкрадыванию, если основная артерия будет использована в формировании фистулы.

На предплечье в лучевой бороздке идет поверхностная ветвь лучевого нерва, расположенного латеральнее лучевой артерии. В нижней трети предплечья она переходит на тыл кисти и иннервирует латеральные поверхности I и II пальцев, а также лучевую сторону III пальца (см. рис.3). Важно защитить этот нерв от случайного повреждения во время препарирования сосудов, так как это может привести к потере чувствительности иннервируемых пальцев или хронической болезненности, которая будет изнурять пациента в послеоперационном периоде [3].

Зрелая АВФ между лучевой артерией и головной веной (a.radialis-v.cephalica) может быть пунктирована на всем протяжении расширенной, поверхностно лежащей вены спустя в среднем 6 нед после ее формирования [3]. Многочисленные данные подтверждают преимущества нативной АВФ на запястье по сравнению с синтетическими протезами. Она имеет лучшую отдаленную выживаемость, несмотря на то, что характеризуется более высокой частотой ранних тромбозов [10–12].

Анатомия сосудистого доступа на предплечье

Для того чтобы правильно выбрать место формирования постоянного сосудистого доступа на предплечье, очень важно предоперационное исследование, как физикальное, так и допплеровское УЗИ артерий и вен конечности с оценкой их развития, диаметра, степени склерозирования, анатомического расположения, наличие прилегающих сосудов [13–15].

Вены

Различают поверхностные и глубокие вены верхней конечности. Они соединяются между собой большим количеством анастомозов и имеют многочисленные клапаны.

Поверхностные (подкожные) вены развиты сильнее, чем глубокие, поэтому они являются основным дренажным руслом верхней конечности (рис. 5). От них начинаются основные венозные пути оттока крови от кожи и подкожной клетчатки верхней конечности – головная (латеральная) и основная (медиальная) вены руки, которые принимают кровь из венозного сплетения тыльной поверхности пальцев [9].

Головная вена (v.cephalica). Происхождение этого термина уходит своими корнями в глубокую старину, так как в то время эту вену использовали для кровопусканий во время приступов головной боли [2]. Начинается в области «анатомической табакерки», по лучевой стороне предплечья достигает локтя, анастомозируя здесь с основной веной через промежуточную вену локтя (v.intermedia cubiti***)***. Далее вена проходит по переднелатеральной поверхности плеча, сначала в латеральной борозде двуглавой мышцы плеча, а далее в борозде между дельтовидной (m.deltoideus) и большой грудной мышцами (m.pectoralis major), затем прободает фасцию и впадает под ключицей в подмышечную вену (v.axillaris).

Основная вена (v.basilica), или «царская» вена. Начинается на локтевой стороне тыла кисти, далее проходит по медиальному отделу передней по-

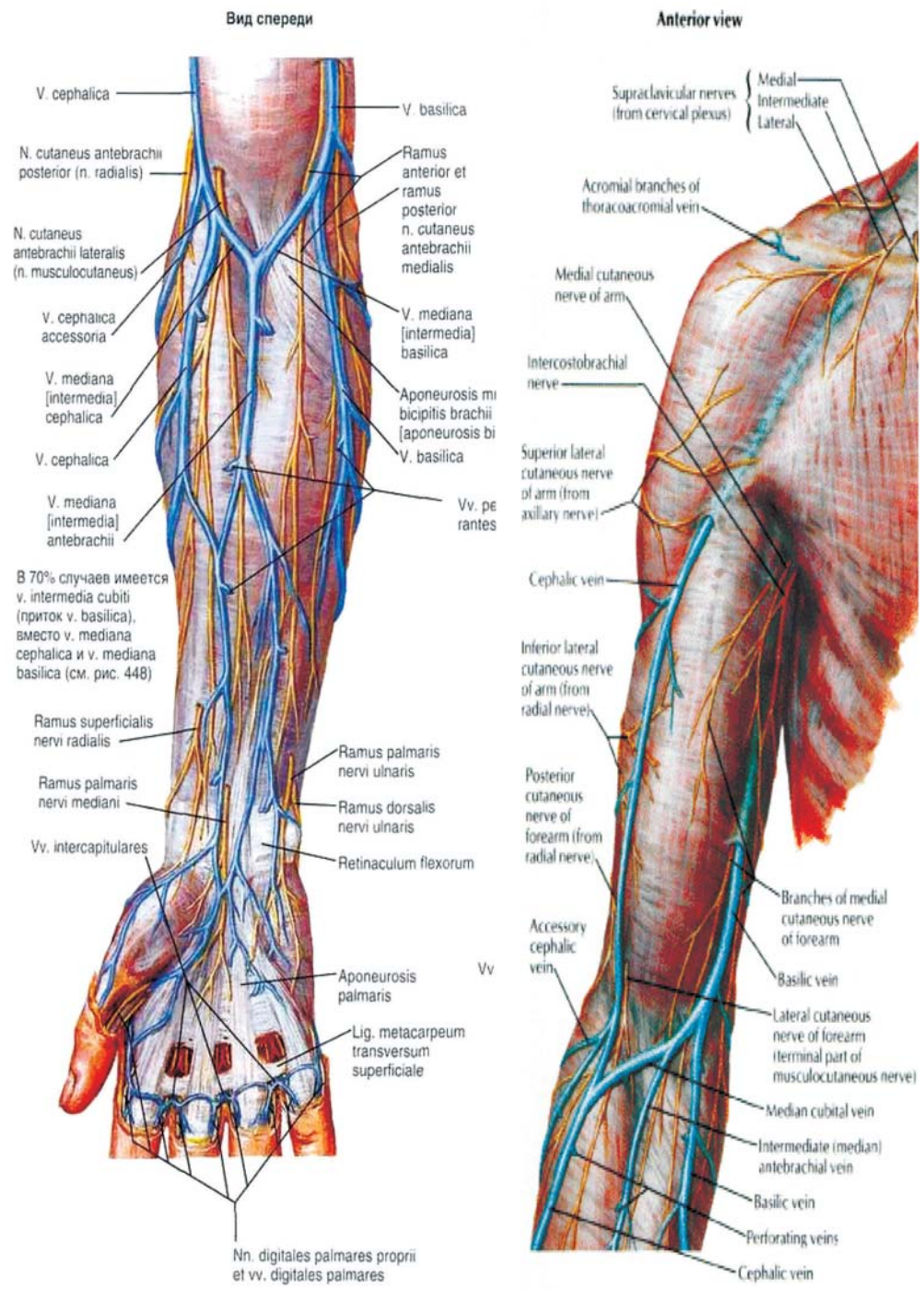

Рис. 5. Вены и нервы локтевой ямки и предплечья (иллюстрации из Атласа анатомии человека; Фрэнк Неттэр, 2003).

верхности предплечья вдоль локтевого сгибателя запястья (m.flexor carpi ulnaris), огибая который, выходит к локтевому сгибу, где принимает промежуточную вену локтя (v.intermedia cubiti), через которую анастомозирует с головной веной. Далее ложится в медиальной бороздке двуглавой мышцы плеча, на границе между нижней и средней третями плеча прободает фасцию и вливается в одну из глубоких плечевых вен (v.brachialis) [2].

Промежуточная вена локтя (v.intermedia cubiti) представляет собой косо расположенный анастомоз между головной и основной венами в передней локтевой области. Не имеет клапанов. Обычно эта вена служит местом внутривенных вливаний и взятия крови для лабораторных исследований. В нее обычно впадает ***промежуточная вена предплечья (v.intermedia antebrachii)***, несущая кровь с ладонной стороны кисти и предплечья [2]. Она поднимается по локтевой стороне предплечья, впадает в промежуточную вену локтя одним

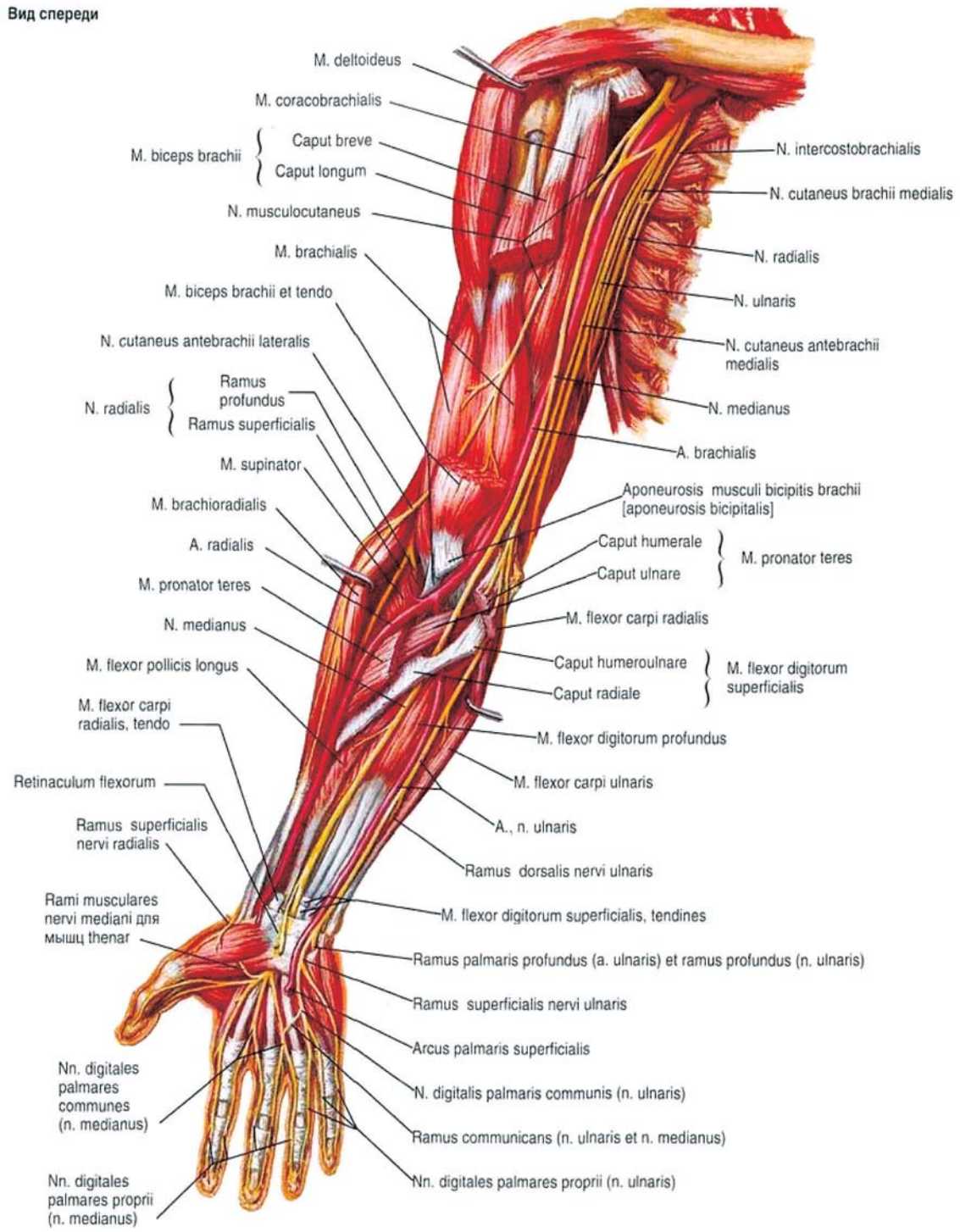

Рис. 6. Артерии и нервы предплечья (иллюстрации из Атласа анатомии человека; Фрэнк Неттэр, 2003).

стволом или делится на два ствола, промежуточную головную (v.intermedia cephalica) и промежуточную основную (v.intermedia basilica) вены, которые вливаются, соответственно, в головную и основную вены в области локтевой ямки [9].

Глубокие вены сопровождают одноименные артерии, обычно по две каждую. Таким образом, имеются по две vv.brachialis, ulnaris, radialis, interosseae. Обе плечевых вены (vv.brachialis) у нижнего края большой грудной мышцы (m.pectoralis major) сливаются вместе и образуют подмышечную вену (v.axillaris), которая в подмышечной ямке лежит медиально и кпереди от одноименной артерии, отчасти прикрывая ее. Проходя под ключицей, она продолжается далее в виде подключичной вены (v.subclavia) [2].

Артерии

Лучевая артерия (a.radialis) чаще всего используется при формировании первичной нативной АВФ на предплечье. Обусловлено это тем, что ее дистальная часть располагается подкожно и, кроме того, является недоминантной по сравнению с локтевой артерией. Таким образом, участие лучевой артерии в создании АВФ в меньшей степени приводит к появлению синдрома обкрадывания. По направлению является как бы продолжением плечевой артерии, начинаясь от места бифуркации плечевой артерии сразу ниже локтевого сгиба, лучевая артерия идет медиальнее плечелучевой мышцы (m.brachioradialis), сначала прикрытая ей, а далее в лучевой борозде предплечья. В дистальной части данной борозды она покрыта только кожей и фасцией, поэтому легко доступна для пальпации (в этом месте исследуют пульс) [2]. Дойдя до верхушки шиловидного отростка лучевой кости, лучевая артерия поворачивает на тыльную сторону кисти, проходя под сухожилиями трех мышц большого пальца (в «анатомической табакерке»), и далее проникает через первый межпястный промежуток на ладонь, где участвует в образовании глубокой ладонной дуги [9].

Локтевая артерия (a.ulnaris) является более крупной ветвью, отходящей от плечевой артерии. Расположена более глубоко на предплечье и трудно доступна для формирования АВФ (рис. 6). От места начала в локтевой ямке она подходит под круглым пронатором (m.pronator teres) в локтевую борозду. По локтевой борозде артерия опускается вместе с одноименным нервом и венами-спутницами до лучезапястного сустава и ложится латеральнее от него. В этом месте она отдает глубокую ладонную ветвь (ramus palmaris profundus), которая вместе с лучевой артерией образует глубокою ладонную дугу (arcus palmaris profundus). Далее локтевая артерия поворачивает в латеральном направлении и, анастомозируя с поверхностной ладонной ветвью лучевой артерии (ramus palmaris superficialis), образует поверхностную ладонную дугу (ramus palmaris superficialis) [9].

Важно помнить о защите от случайного повреждения ***поверхностной ветви лучевого нерва (ramus superficialis n.radialis)***, которая идет на предплечье в лучевой борозде кнаружи от лучевой артерии, прикрытая плечелучевой мышцей (m.brachioradialis). В нижней трети предплечья через промежуток между лучевой костью и сухожилием плечелучевой мышцы ветвь лучевого нерва переходит на тыл кисти и иннервирует пятью тыльными ветвями латеральные поверхности I и II пальцев, а также лучевую сторону III пальца. Ветви эти обычно оканчиваются на уровне последних межфаланговых суставов [2].

При формировании дистальной АВФ между лучевой артерией и головной веной (a.radialis–v. cephalica) могут использоваться все варианты сосудистых анастомозов. В клинической практике широкое применение находят только два. Наиболее оптимальным считается «конец вены в бок артерии» за счет меньшей частоты послеоперационных осложнений, связанных с изменением гемодинамики в бассейне используемых для создания АВФ сосудов, при достаточном кровотоке по самой фистуле [7]. Анастомоз по типу «конец вены в конец артерии» обеспечивает наименьшую скорость кровотока по АВФ и поэтому формируется в случаях невозможности наложения анастомоза предыдущего типа. Применяется исключительно в дистальных фистулах.

Анатомия сосудистого доступа в локтевой ямке

Локтевая ямка по форме напоминает треугольник. Медиальную сторону образует круглый пронатор (m.pronator teres), латеральную – плечелучевая мышца (m.brachioradialis). Основание локтевой ямки образовано плечевой мышцей (m.brachialis) [3].

Несколько важных поверхностных вен проходит через локтевую ямку.

Промежуточная вена локтя (v.intermedia cubiti) не имеет клапанов, располагается под кожей в передней локтевой области. Проходит косо от головной к основной вене, анастомозируя с глубокими венами. В промежуточную вену локтя впадает промежуточная вена предплечья (v.intermedia antebrachii) либо одним стволом, либо двумя – промежуточной головной и промежуточной основной венами ***(v.intermedia cephalica*** и ***v.intermedia basilica),*** которые самостоятельно вливаются, соответственно, в головную и основную вены руки.

На предплечье ***головная вена (v.cephalica)*** идет латерально, проходит локтевую ямку и поднимается на плечо по переднелатеральной поверхности. По переднемедиальной поверхности проходит ***основная вена (v.basilica)*** и поднимается на плечо [2]. ***Вена коммуникатор предплечья (v.communicator antecubital)***, известная также под названием прободающей вены ***(v.perforantes)***, соединяет глубокую и поверхностную системы вен в проксимальной части предплечья и может быть использована при формировании первичной АВФ (см. рис.5).

Локтевая ямка часто используется для создания сосудистого доступа для ГД. Связано это с тем, что

многие пациенты с терминальной почечной недостаточностью имеют пораженные периферические сосуды, страдают сахарным диабетом, что делает формирование доступа в дистальной части предплечья или на запястье невозможным из-за малого диаметра вен и/или склерозирования артерий. Сообщается о высокой частоте недостаточной функции АВФ на предплечье у больных с сахарным диабетом. Наиболее общепринятой конфигурацией сосудистого доступа в локтевой ямке является анастомоз между плечевой артерией и головной веной (a.brachialis–v.cephalica). Первичная АВФ в локтевой ямке обычно хорошо функционирует, но ассоциируется с более высокой частотой ишемии руки вследствие синдрома обкрадывания, который становится еще более вероятен, если изначально имеется несостоятельность артериального русла [3].

При выборе вены приоритет в порядке очередности отдается промежуточной вене локтя. В этом случае кровоток через промежуточную головную и промежуточную основную вены осуществляется одновременно в бассейн головной и основной вен, которые в дальнейшем могут быть использованы для пункции. Следующей в порядке очередности является промежуточная головная вена или головная вена, которые за счет своего поверхностного расположения на плече на всем протяжении также обеспечивают удовлетворительные условия для последующего использования АВФ. Как крайний вариант, могут использоваться фистулы, созданные путем анастомозирования плечевой артерии (или одной из ее ветвей) с промежуточной основной веной или с основной веной с транспозицией последней, из-за ее достаточно короткого подкожного участка до прободения глубокой фасции и присоединения к сосудисто-нервному пучку плеча. Транспозиция основной вены может осуществляться как на этапе формирования АВФ, так и после ее «созревания». Я.Г. Мойсюк и соавт. предпочитают второй вариант, так как считают, что около 50% АВФ по типу «конец v.intermedia basilica (v.basilica) в бок a.brachialis» могут быть функционально пригодными для проведения ГД без выполнения транспозиции [7].

Приоритетным видом анастомоза является «конец вены в бок артерии», позволяющий минимизировать возможность развития синдрома «обкрадывания» и венозной гипертензии. Диаметр анастомоза не должен превышать 5–6 мм, что связано с риском сердечной недостаточности или синдромом «обкрадывания» по причине значительного сброса крови из артерии в вену [7].

Первичная локтевая АВФ может быть сформирована разными способами: «бок в бок» промежуточная вена локтя–плечевая артерия (v.intermedia cubiti–a.brachialis), «конец в бок» головная вена–плечевая артерия (v.cephalica–a.brachialis), «конец в бок» вена коммуникатор предплечья–плечевая артерия/проксимальная лучевая артерия (v.communicator antecubital–a.brachialis/a.radialis. Такие конфигурации первичных АВФ имеют наилучшую отдаленную выживаемость, однако, как уже упоминалось ранее, сопряжены с большим риском развития ишемии конечности. Особенно это актуально для пожилых пациентов с сахарным диабетом. Сообщается об образовании псевдоаневризм, если АВФ пунктируется в одни и те же места. Это осложнение чаще встречается, если кровоток головной вены недостаточный в связи с частичным тромбированием, стенозом и, как следствие, ограничены места ее пункции. Или если основная вена не была транспонирована более поверхностно, а лежит глубоко, что ограничивает возможности ее пункции на большей протяженности. Если головная вена расположена далеко от плечевой артерии, возможно использование синтетического протеза в качестве анастомозирующей вставки [3].

Суммарная частота первичной выживаемости таких АВФ на 1-, 3-, 5- и 7-м годах составляет 85, 67, 48 и 34% соответственно [16]. Многие авторы подтверждают большую долговечность петлевых сосудистых протезов между головной веной и плечевой артерией (v.cephalica–a.brachialis) или основной веной и плечевой артерией (v.basilica–a.brachialis) [17].

Анатомия сосудистого доступа в верхней части плеча

Артерии

Плечевая артерия (a.brachialis) является непосредственным продолжением подмышечной артерии. Располагается в медиальной борозде двуглавой мышцы плеча (m.biceps brachii). Начинается у нижнего края большой круглой мышцы (m.teres major) и заканчивается примерно на 2,5 см ниже локтевого сгиба, где делится на конечные ветви: лучевую (a.radialis) и локтевую (a.ulnaris) артерии, последняя является более крупной. Пульсацию плечевой артерии можно обнаружить вдоль внутреннего края двуглавой мышцы плеча [3]. На своем пути на плече плечевая артерия сопровождается двумя плечевыми венами и нервами. Плечевая артерия дает три основные ветви (рис. 7).

1. ***Глубокая артерия плеча (a.profunda brachii),*** самая крупная ветвь, отходит от плечевой артерии вскоре после начала последней у большой круглой

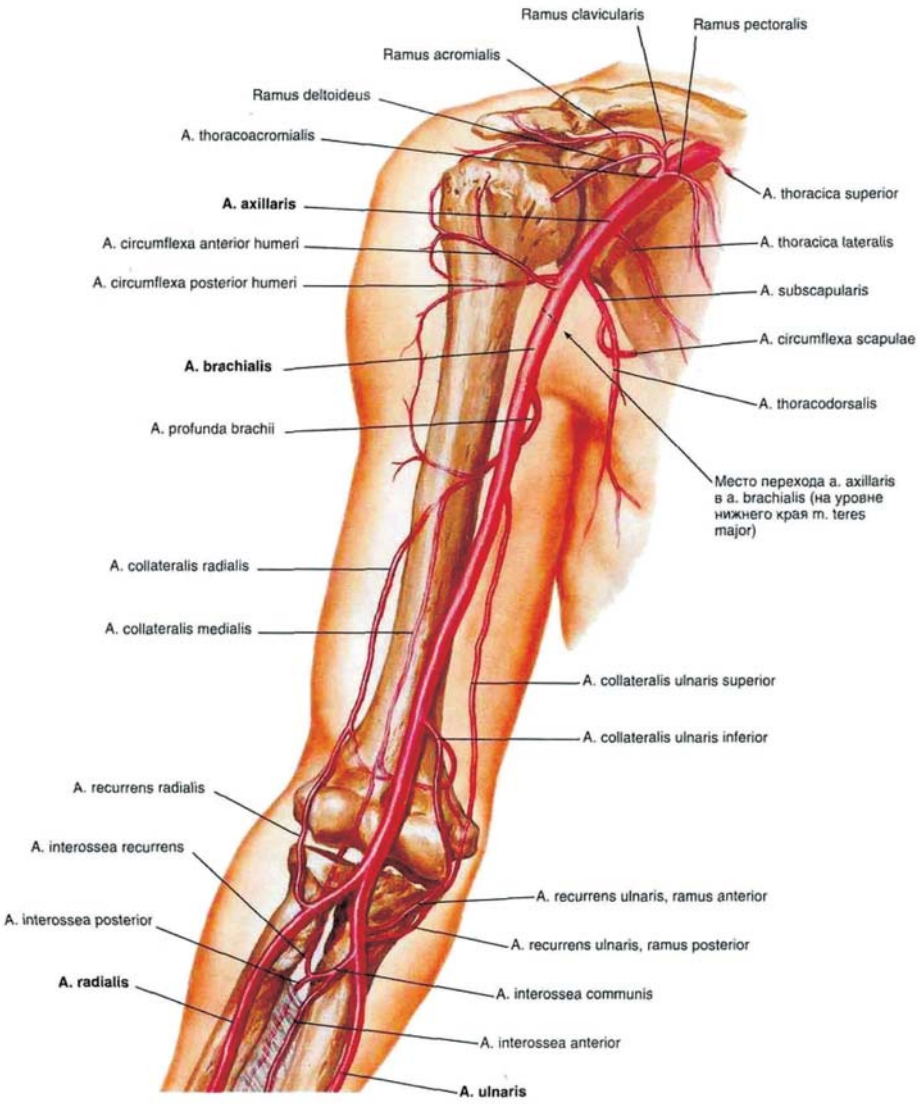

Рис. 7. Артерии плеча (иллюстрации из Атласа анатомии человека; Фрэнк Неттэр, 2003).

мышцы (m.teres major) в верхней трети плеча. В сопровождении лучевого нерва направляется в плечемышечный канал, где отдает ветви к трехглавой мышце плеча (m.triceps brachii) [9].

2. ***Верхняя локтевая коллатеральная артерия (a.collateralis ulnaris superior)*** отходит от плечевой артерии в средней трети плеча немного ниже глубокой артерии плеча, вместе с локтевым нервом идет в заднюю медиальную локтевую борозду [9].

3. ***Нижняя локтевая коллатеральная артерия (a.collateralis ulnaris inferior)*** отходит на 2–3 см выше локтевого сустава, идет в медиальном направлении по передней поверхности плечевой мышцы (m.brachialis) и затем ложится в переднюю медиальную локтевую борозду [9].

Вены

Медиальная и латеральная плечевые вены (vv.brachialis) идут с плечевой артерией и имеют многочисленные ветви. Обе плечевые вены у нижнего края большой грудной мышцы (m.pectoralis major) сливаются вместе и образуют подмышечную вену (v.axillaris).

Головная вена (v.cephalica) идет латерально в латеральной бороздке двуглавой мышцы плеча (sulcus bicipitalis laterais), затем прободает фасцию и впадает в подмышечную вену (v.axilaris). ***Основная вена (v.basilica)*** поднимается на плече с медиальной стороны, прободает в середине плеча фасцию и вливается в одну из плечевых вен.

Нервы

Кожный медиальный нерв плеча (n.cutaneus brachii medialis) в подмышечной ямке лежит рядом с локтевым нервом; в верхней части плеча располагается медиально от подмышечной артерии, снабжает кожу на медиальной поверхности плеча вплоть до локтевого сустава [2].

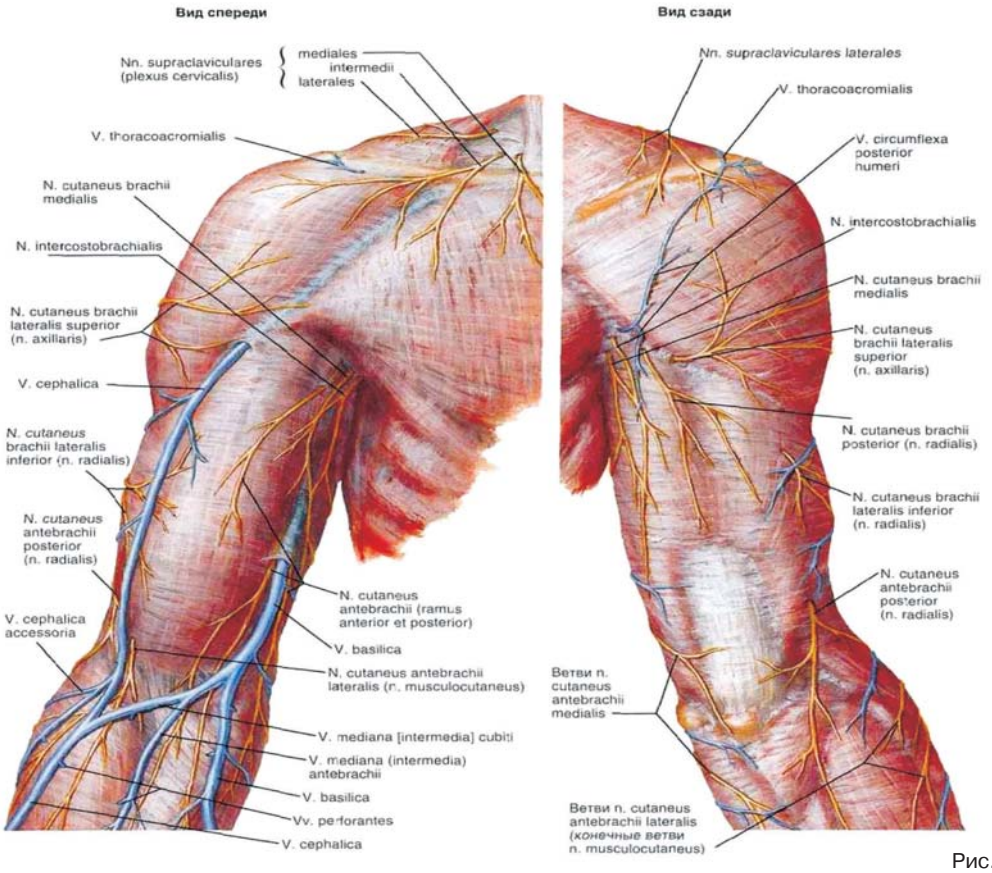

Рис. 8. Вены и нервы плеча (иллюстрации из Атласа анатомии человека Фрэнка Неттэра, 2003).

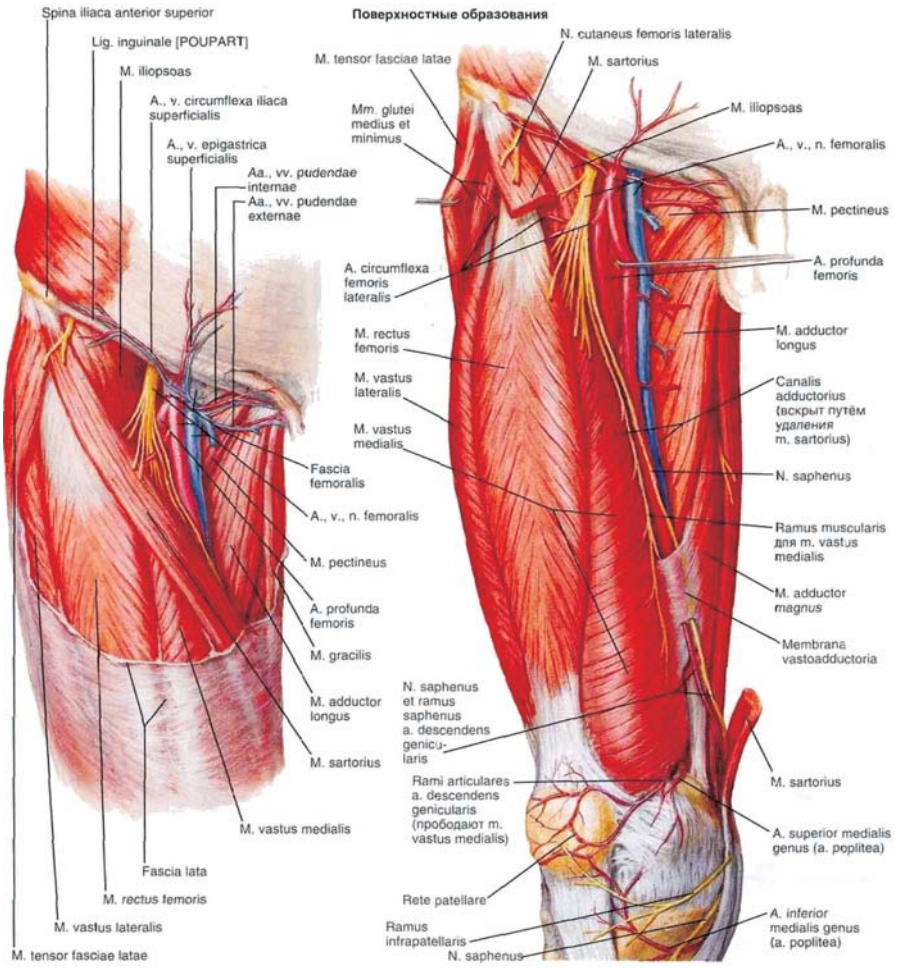

Рис. 9. Сосуды бедра (иллюстрации из Атласа анатомии человека Фрэнка Неттэра, 2003).

Кожный медиальный нерв предплечья (n.cutaneus antebrachii medialis) в верхней части плеча располагается медиально от плечевой артерии, разделяя ее с основной веной. Вместе с основной веной прободает фасцию и становится подкожным [2]. Необходимо избегать его случайного повреждения, чтобы не вызвать беспокоящих пациента парестезий или хронического болевого синдрома [3].

Локтевой нерв (n.ulnaris) в области плеча ветвей не отдает. До середины плеча проходит рядом с плечевой артерией по медиальной стороне плеча в медиальной борозде двуглавой мышцы, прободает медиальную межмышечную перегородку и идет на заднюю поверхность медиального надмыщелка, ложась в задней медиальной локтевой борозде (здесь он лежит под кожей и часто травмируется, что вызывает парестезии в медиальной зоне предплечья). Из данной борозды он вступает в локтевой канал, далее переходит на предплечье [9].

Лучевой нерв (n.radialis) в пределах верхней трети плеча проходит в медиальной борозде двуглавой мышцы позади плечевой артерии вместе с глубокой артерией плеча на заднюю сторону плеча, огибает спирально плечевую кость, входит в верхнее отверстие плечемышечного канала и выходит через его нижнее отверстие в передней латеральной локтевой борозде между плечевой и плечелучевой мышцами. Здесь нерв делится на поверхностную и глубокую ветви [2].

Срединный нерв (n.medianus) идет на плече на всем протяжении близко к плечевой артерии в медиальной борозде двуглавой мышцы плеча, ветвей не дает (рис. 8).

Ориентиром для хирургического доступа к плечевой артерии, вене и срединному нерву является медиальная бороздка двуглавой мышцы плеча, которая соответствует проекции сосудисто-нервного пучка плеча.

Решение о первичном формировании сосудистого доступа (АВФ/сосудистый протез) на плече может приниматься на основании предварительного физикального и инструментального обследования пациента, когда можно предвидеть несостоятельность кровотока при пораженных заболеванием (атеросклероз, сахарный диабет) или анатомически измененных сосудах (недостаточный диаметр, рассыпной тип). Кроме того, плечо может служить зоной формирования АВФ/сосудистого протеза, когда исчерпаны возможности использования запястья, предплечья и локтевой ямки. Имплантация сосудистых протезов на магистральные сосуды практически всегда осуществляется по типу «конец протеза в бок сосуда», что объясняется необходимостью сохранить удовлетворительное кровоснабжение конечности и отток венозной крови в систему одной из полых вен. В некоторых случаях с целью уменьшения ретроградного кровотока анастомоз с веной может быть сформирован по типу «конец протеза в конец вены» [7]. Обычно первичная АВФ формируется между плечевой артерией и головной/основной венами (a.brachialis–v.cephalica/v. basilica). Как альтернатива АВФ между этими сосудами могут устанавливаться синтетические протезы как прямые, так и петлевые. Возможно выполнение транспозиции основной вены над фасцией на плече и анастомозирование с плечевой артерией. Описываются и другие редкие варианты сосудистого доступа, например, протез между плечевой артерией и яремной веной (a.brachialis–v. jugularis) для пациентов со стенозом/окклюзией подмышечной вены [3].

Анатомия сосудистого доступа на бедре

Нервно-сосудистые структуры на бедре проходят в бедренном треугольнике. Основанием треугольника является паховая связка (ligamentum inguinale), латеральной границей служит портняжная мышца (m.sartorius), медиальной – длинная приводящая мышца (m.adductor longus), а верхушка треугольника приходится на место пересечения этих мышц [3] (рис. 9).

Бедренная артерия (a.femoralis) представляет собой как бы продолжение ствола наружной подвздошной артерии, которая, выходя из-под паховой связки и на бедро, приобретает название бедренной артерии [2]. Бедренная артерия сначала ложится в подвздошно-гребенчатой борозде, далее в передней бедренной борозде, затем поступает в Гунтеров канал и через верхнее его отверстие выходит в задней области бедра в подколенной ямке. В верхнем отделе артерия располагается поверхностно (только под фасцией), поэтому здесь сразу под паховой связкой на середине ее расстояния прощупывается пульсация артерии. Затем артерию прикрывает портняжная мышца (m.sartorius) [9].

Ветвями бедренной артерии (a.femoralis) являются ***поверхностная артерия, огибающая подвздошную кость (a.circumflexa ilium superficialis)***, направляющаяся к коже, и ***глубокая артерия бедра (a.profunda femoris).*** Последняя является основным стволом, через который осуществляется васкуляризация бедра. Она представляет собой толстый ствол, который отходит от бедренной артерии на 3–4 см ниже паховой связки, лежит сначала позади бедренной артерии, потом появляется

с латеральной стороны и отдает многочисленные ветви, калибр которых быстро уменьшается [2].

Бедренная вена (v.femoralis) проходит медиально от артерии, в нижней трети бедра лежит кзади от бедренной артерии, ***бедренный нерв (n.femoralis)*** – латерально от артерии [2].

Из подкожных вен нижней конечности наиболее крупной является ***большая подкожная вена (v.saphena magna.)*** Это самая длинная вена организма, содержит от 5 до 10 пар клапанов, в норме ее диаметр составляет 3–5 мм. Она берет начало на дорсальной поверхности стопы, направляется вверх по медиальной стороне голени и бедра. В верхней части бедра переходит на переднемедиальную поверхность и, лежа на широкой фасции, направляется к подкожной щели (hiatus saphenus). В этом месте она вливается в бедренную вену. Довольно часто большая подкожная вена бывает двойной, причем оба ее ствола могут вливаться в бедренную вену раздельно [2].

При выделении бедренной артерии легко задеть ***боковую вену, огибающую бедренную кость (v.circumflexa femoris lateralis)***. Прилежащая боковая ***артерия, огибающая бедренную кость (a.circumflexa femoris lateralis)*** является довольно крупной ветвью, она может использоваться в формировании бедренной АВФ [3].

Бедренный нерв (n.femoralis) в паховой области обычно трудно повредить во время выделения артерии или вены, если помнить про его латеральное расположение по отношению к артерии [3]. Он распадается на многочисленные ветви, иннервирующие мышцы и кожу переднемедиальной поверхности бедра.

Формирования сосудистого доступа на бедре следует избегать и, в первую очередь, рассматриваются варианты использования сосудов верхних конечностей. Однако особенно в последнее время формирование сосудистого доступа на бедре не является редкостью. Для этих целей используется большая подкожная вена. В этих случаях должна быть выполнена транспозиция вены в подкожное положение для облегчения последующих пункций. Сосудистые протезы в туннельном положении в петлевой конфигурации также широко применяются на бедре. Могут использоваться вставки из венозного сегмента или сосудистого протеза при соединении с бедренной веной.

Таким образом, знание хирургической анатомии сосудистого доступа является необходимой основой для планирования места формирования гемодиализного доступа, хирургической тактики и последующего использования АВФ или сосудистого протеза.

БИБЛИОГРАФИЧЕСКИЙ СПИСОК

1. Алферов СВ, Карпов СА, Гринев КМ, Васильев АН. Постоянный сосудистый доступ для гемодиализа: современные представления. *Нефрология* 2013; 17(6):56-70 [Alferov SV, Karpov SA, Grinev KM, Vasilyev AN. Postoyanny`y sosudisty`y dustup dlya gemodialisa: sovremenny`e predstavleniya. *Nephrologia* 2013; 17(6):56-70]

2. Привес МГ, Лысенков НК, Бушкович ВИ. *Анатомия человека.* Издательский дом СПбМАПО, СПб., 2005; 720 [Prives MG, Ly`senkov NK, Bushkovich VI. *Anatomiia cheloveka.* Izdatel`skii` dom SPbMAPO, SPb., 2005; 720]

3. Ballard JL. Surgical anatomy for hemodialysis access. In: Wilson SE. *Vascular access. Principles and* practice, 5th ed. Lippincott e.a., Philadelphia, 2010; 23-30

4. Pittiruti M, Malerba M, Carriero C et al. Which is the easiest and safest technique for central venous access? A retrospective survey of more then 5400 cases. *J Vasc Access* 2000; 1:100-107

5. Cho SK, Shin SW, Do YS et al. Use of the right external jugular vein as the preferred access site when the right internal jugular vein is not usable. *J Vasc Interv Radiol* 2006; 17: 823-829

6. Bonalumi U, Cavalleri D, Rovada S et al. Nine years experience with end-to-end arteriovenous fistula t the «anatomical snuffbox» for maintenance hemodialysis. *Br J Surg* 1982; 69:486-488

7. Мойсюк ЯГ, Беляев АЮ. *Постоянный сосудистый доступ*. Триада, Тверь, 2004;152 [Moysyuk YaG., Belyaev AYu. Postoyanny`y sosudisty`y dustup.ООО «Izdatel`stvo «Triada», Tver`, 2004;152]

8. Wolowczyk L, Williams AJ, Donovan KL, Gibbons CP. The snuffbox arteriovenous fistula for vascular access. *Eur J Vasc Endovasc Surg* 2000; 19(1): 70-76

9. Гайворонский ИВ. *Нормальная анатомия человека в 2-х томах*. СпецЛит, СПб., 2011; 424 [Gayvoronsky IV. *Normal`naya anatomiia cheloveka v 2-h tomah.* SpecLit, SPb., 2011; 424]

10. Kherlakian GM, Roedersheimer LR, Arbaugh JJ et al. Comparison of autogenous fistula versus expanded polytetrafluoroethylene graft fistula for angioaccess in hemodialysis. *Am J Surg* 1986; 152: 238-243

11. Coburn MC, Carney WI Jr. Comparison of basilica vein and polytetrafluoroethylene for brachial arteriovenous fistula. *J Vasc Surg* 1994; 20: 896-902

12. Kawecka A, Debska-Slizen A, Prajs J et al. Remarks on surgical strategy in creating vascular access for hemodialysis: 18 years of one centers experience. *Ann Vasc Surg* 2005; 19: 590-598

13. Miller PE, Tolwani A, Luscy CP. Predictors of adequacy of arteriovenous fistulas in hemodialysis patient. *Kidney Int* 1999; 56: 275-280

14. Silva MB Jr, Hobson RW 2nd, Pappas PJ et al. A strategy for increasing use of autogenous hemodialysis access procedures: impact of preoperative noninvasive evaluation. *J Vasc Surg* 1998; 28: 302-307

15. Silva MB Jr, Hobson RW 2nd, Pappas PJ et al. Vein transposition in the forearm for autogenous hemodialysis access. *J Vasc Surg* 1997; 26: 981-986

16. Polo JR, Vazquez R, Polo J et al. Brachiocephalic Jump graft fistula: an alternative for dialysis use of elbow crease veins. *Am J Kidney Dis* 1999; 33: 904-909

17. Wilson SE. Vascular interposition (bridge fistulas) for hemodialysis. In: Wilson SE, eds. *Vascular Access: Principles and Practice,* 3rd ed. Mosby-Year Book, St. Louis, 1995; 157-169

Авторы заявляют об отсутствии конфликта интересов.

Поступила в редакцию: 20.12.2014 г.
Принята в печать: 14.05.2015 г.

Журнал «Нефрология» публикует сообщения по актуальным вопросам клинической и экспериментальной нефрологии и смежных областей (физиология и патология водно-солевого гомеостаза, состояние почек при других заболеваниях и т.д.). Кроме того, в каждом номере представлен раздел «Журнал в журнале», в котором публикуются сообщения по актуальным проблемам урологии и гериатрической нефрологии. С 2013 г. журнал издается в шести номерах. Два номера журнала – тематические. В №3 размещаются публикации нефрологов-педиатров (ответственная за выпуск д.м.н., профессор Савенкова Надежда Дмитриевна), в №5 –публикации нефрологов Южного и Северо-Кавказского Федеральных округов РФ (ответственный за выпуск д.м.н. профессор Батюшин Михаил Михайлович).

Журнал представляет информацию в следующем виде:

- Передовые статьи
- Обзоры и лекции
- Оригинальные статьи
- Краткие сообщения
- Наблюдения из практики
- Методические сообщения
- Дискуссия и информация (дискуссионные статьи, рецензии, письма в редакцию, сообщения о планах проведения конференций, симпозиумов, съездов по нефрологии в России и за рубежом, отчеты о них, аннотации новых книг по нефрологии и т.д.)
- Материалы для последипломного образования по нефрологии
- Официальные документы
- Юбилеи
- Реклама

В разделе «Передовые статьи» публикуются работы, имеющие, по мнению Редакции, важное научно-практическое или теоретическое значение.

Все представляемые материалы рецензируются и обсуждаются Редакционной Коллегией.

К публикации в журнале принимаются оригинальные статьи, выполненные на современном методическом и методологическом уровне, с соблюдением «Этических принципов проведения научных медицинских исследований с участием человека» и в соответствии с «Правилами клинической практики в Российской Федерации», все упомянутые в работе люди должны дать информированное согласие на участие в исследовании. Научно-исследовательские проекты, требующие использования экспериментальных животных, должны выполняться с соблюдением принципов гуманности, изложенных в директивах Европейского сообщества (86/609/EEC) и Хельсинкской декларации, в соответствии с «Правилами проведения работ с использованием экспериментальных животных».

Все медикаменты и изделия медицинского назначения, используемые в исследованиях, должны иметь соответствующую регистрацию и сертификаты.

При публикации результатов клинического исследования (научное исследование с участием людей, которое проводится с целью оценки эффективности и безопасности лекарственного препарата) необходимо указание на разрешение соответствующего Этического комитета.

Средний срок публикации от момента получения рукописи составляет 6 месяцев. Как правило, статьи, направленные в журнал, публикуются в порядке поступления в Редакцию. *При прочих равных условиях подписчики (по предоставлению ксерокопии подписного абонемента) имеют право на первоочередное размещение материалов*. При этом преимущество отдается докторантам, аспирантам и соискателям в том случае, если они являются подписчиками журнала. Также вне очереди могут быть опубликованы статьи, подготовленные по заказу Редакции журнала «Нефрология» или по индивидуальной договоренности с редакцией журнала «Нефрология» на платной основе.

Общие правила. Рукопись статьи должна быть представлена зав. редакцией Карунной Анне Викторовне в двух экземплярах, напечатанной шрифтом не менее 12 через 2 интервала на одной стороне белой бумаги формата А4 (210х295 мм) с полями в 2,5 см по обе стороны текста, продублирована на электронном носителе или дополнительно прислана по электронной почте. Допустимо направление рукописей только по электронной почте (journal@nephrolog.ru). Однако каждый такой случай должен быть предварительно согласован с Редакцией.

Рукопись статьи должна включать: 1) титульный лист на русском и английском языках; 2) реферат на русском и английском языках; 3) ключевые слова на русском и английском языках; 4) текст статьи; 5) таблицы; 6) иллюстрации; 7) подписи к иллюстрациям; 8) библиографический список; 9) сведения об авторах; 10) сведения о конфликте интересов.

Титульный лист должен содержать на русском и английском языках: 1) инициалы и фамилии авторов; 2) название статьи, которое должно быть информативным и достаточно кратким; 3) полное название учреждения и подразделения (кафедры, лаборатории и т.д.), где работает каждый из авторов. Аббревиатуры, например, НИИ, СПбГМУ и т. д. недопустимы.

Реферат оригинальной статьи должен быть структурированным и *включать четыре обязательные рубрики:* а) цель исследования; б) пациенты и методы (материал и методы – для экспериментальных работ); в) результаты; г) заключение. Объем реферата должен быть не более 200 – 250 слов. После реферата помещаются *«ключевые слова»* (от 3 до 10 слов), способствующие индексированию статьи в информационно-поисковых системах.

Рефераты обзоров, лекций, дискуссионных статей составляются в произвольной форме.

Текст оригинальной статьи должен иметь следующую структуру:

Введение. В нем формулируется цель и необходимость проведения исследования, кратко освещается состояние вопроса со ссылками на наиболее значимые публикации.

Пациенты и методы (материал и методы – для экспериментальных работ). Приводятся количественные и качественные характеристики больных или других объектов исследования (здоровые люди, экспериментальные животные, патологоанатомический материал и т.д.). Упоминаются все методы исследований, применявшиеся в работе, включая методы статистической обработки данных. При упоминании аппаратуры и новых лекарств, в скобках, необходимо указать производителя и страну.

Результаты. Их следует представлять в логической последовательности в тексте, таблицах и на рисунках. В тексте не следует повторять все данные из таблиц и рисунков, надо упоминать только наиболее важные из них. В рисунках не следует дублировать данные, приведенные в таблицах. Величины измерений должны соответствовать Международной системе единиц (СИ), за исключением показателей, традиционно измеряемых в других единицах. Рисунки и таблицы размещаются в тексте статьи в месте их первого упоминания.

Обсуждение. Выделить новые и важные аспекты результатов исследования и по возможности сопоставлять их с данными других исследователей, не следует повторять сведения, уже приводившиеся в разделе «Введение», и подробные данные из раздела «Результаты». В обсуждение можно включить обоснованные рекомендации.

Заключение должно кратко суммировать основные итоги работы.

Объединение рубрик (например «Результаты и обсуждение») недопустимо! Подобные статьи не рассматриваются и не рецензируются.

Рубрикация обзоров, лекций, дискуссионных статей, наблюдений из практики, методических сообщений может быть произвольной.

При упоминании фамилий отдельных авторов в тексте им должны предшествовать инициалы (инициалы и фамилии иностранных авторов приводятся в оригинальной транскрипции). Если статья написана более чем двумя авторами, в тексте указываются инициалы и фамилия только первого автора, после которой следует «и соавт.».

В тексте статьи библиографические ссылки даются арабскими цифрами в квадратных скобках. В библиографический список не рекомендуется включать ссылки на диссертационные работы, так как ознакомление с ними затруднительно.

Таблицы. Каждая таблица печатается через два интервала и должна иметь название и порядковый номер соответственно первому упоминанию ее в тексте. Таблицы располагаются в тексте статьи в соответствии с первым упоминанием. Каждый столбец в таблице должен иметь краткий заголовок (можно использовать аббревиатуры). Все разъяснения, включая расшифровку аббревиатур, надо размещать в сносках. Указывайте статистические методы, использованные для представления вариабельности данных и достоверности различий.

При наборе таблиц не надо использовать никакие символы, имитирующие линейки (псевдографику, дефис, символ подчеркивания).

Иллюстрации (рисунки, схемы, диаграммы) располагаются в тексте статьи в соответствии с первым упоминанием. Они должны быть представлены в электронном виде в формате *TIF, *JPG, а фотографии – только в формате *TIF. Допустимо представление фотографий на глянцевой бумаге. В таком случае на оборотной стороне мягким карандашом должны быть указаны: фамилия автора (только первого), номер фотографии, обозначение верха фотографии. Рисунки не должны быть перегружены текстовыми надписями.

Иллюстрации, как правило, публикуются в черно-белом варианте. *Иллюстрации могут быть опубликованы в цветном формате за счет авторов*. Авторы, желающие поместить иллюстрации в таком виде, должны предварительно согласовать данный вопрос с Редакцией.

Подписи к иллюстрациям печатаются через 2 интервала с нумерацией арабскими цифрами, соответствующей номерам рисунков. Подпись к каждому рисунку состоит из его названия и «легенды» (объяснения частей рисунка, символов: стрелок и других его деталей). В подписях к микрофотографиям надо указывать степень увеличения, способ окраски или импрегнации.

Источник финансирования. Приводятся данные об источнике финансирования (если имеется). Например, «Работа выполнена при поддержке Российского фонда фундаментальных исследований (гранты № 97-04-49434 и 00-04-49548)».

Конфликт интересов. В соответствии с рекомендациями Международного комитета редакторов медицинских журналов [International Committee of Medical Journal Editors. Uniform requirements for manuscripts submitted to biomedical journals: writing and editing for biomedical publication. URL:http://www.icmje.org/index.html (Updated April 2010] конфликт интересов, касающийся конкретной рукописи, возникает в том случае, если один из участников процесса рецензирования или публикации – автор, рецензент или редактор имеет обязательства, которые могли бы повлиять на его или ее мнение (даже если это и не

происходит на самом деле). Финансовые отношения (например, связанные с приемом на работу, консультациями, владением акциями, выплатой гонораров и заключениями экспертов), прямые или через близких родственников – наиболее частая причина возникновения конфликта интересов. Тем не менее, возможны и другие причины: личные отношения, научное соперничество и интеллектуальные пристрастия.

Доверие общественности к процессу рецензирования и достоверности публикуемых статей частично зависит от того, насколько успешно проблема конфликта интересов решалась во время их написания, рецензирования и редактирования. Предвзятость в статье часто можно выявить и устранить при тщательном изучении использованных научных методов и выводов. Предвзятость, связанную с финансовыми отношениями и их влияниями, выявить гораздо труднее. Участники процесса рецензирования и публикации должны сообщать о наличии конфликта интересов. Эта информация должна быть доступной, чтобы можно было оценить степень влияния этого конфликта. Журнал «Нефрология» не принимает статьи от авторов, имеющих конфликт интересов.

Выражение признательности

После раздела «Заключение» автор (авторы) могут:

• выразить признательность за научную или техническую помощь в создании статьи;

• поблагодарить за предоставленную финансовую и материальную поддержку с указанием ее характера;

• раскрыть финансовые отношения, которые могут повлечь за собой «конфликт интересов» (см. «Конфликт интересов»).

В этом разделе могут быть названы лица, внесшие интеллектуальный вклад в написание статьи (с указанием их роли или характера вклада), который, однако, не был достаточным для включения их в число авторов. Характеристика может быть, например, следующей: «научный консультант», «рецензирование проекта исследования», «участие в сборе данных» или «участие в клиническом исследовании». Такие лица должны дать письменное согласие на обнародование своих имен. Авторы несут ответственность за его получение, так как читатели могут сделать заключение об одобрении этими людьми представленных данных или выводов статьи.

Библиографический список печатается через 2 интервала, каждый источник с новой строки под порядковым номером. *В списке все работы перечисляются в порядке цитирования (ссылок на них в тексте), а не по алфавиту фамилий первых авторов*. Порядок составления библиографического списка следующий: а) фамилия (и) и инициалы автора (ов) книги или статьи; б) название книги или статьи; в) выходные данные. При авторском коллективе до 4 человек включительно упоминаются все авторы (с инициалами после фамилии). При больших авторских коллективах упоминаются три первых автора и добавляется «и др.» (в иностранной литературе «et al.»). В некоторых случаях, когда в качестве авторов книг выступают их редакторы или составители, после фамилии последнего из них в скобках следует ставить «ред.» (в иностранных ссылках «ed.»). Точки между и после инициалов авторов (за исключением последнего) не ставятся.

В библиографическом описании книги (после названия) приводятся название издательства, город, год издания (все через запятую), после точки с запятой – номера страниц, на которые конкретно ссылается автор. Если ссылка дается на главу из книги, сначала упоминаются авторы и название главы, после точки – с заглавной буквы ставится «В:» («In:») и фамилия(и) автора(ов) или выступающего в его качестве редактора, затем название книги и выходные данные ее. Название книги выделяется курсивом.

В библиографическом описании статьи из журнала (после ее названия) приводится сокращенное название журнала (курсивом) и год издания (между ними знак препинания не ставится), затем после точки с запятой – номер отечественного журнала (для иностранных журналов – № тома, в скобках № журнала), после двоеточия помещаются цифры первой и последней (через тире) страниц. В описаниях статей из журналов, имеющих сквозную нумерацию страниц на протяжении тома, указание номера журнала необязательно. С 2013 г. в **библиографическом списке после русскоязычного источника в квадратных скобках приводится его транслитерация. Для облегчения подобной работы можно использовать любую программу транслитерации, например Punto Switcher (скачать новую версию бесплатной программы можно по адресу http://punto.yandex.ru/win/release).**

Названия отечественных журналов в библиографическом списке следует приводить в общепринятых сокращениях, иностранных – в принятых в PubMed.

В библиографическом описании сборников трудов научных форумов приводятся фамилии и инициалы авторов, название работы, название издания (тезисы, материалы, труды и т.д. – курсивом), в скобках – место и точная дата проведения форума, место и год издания трудов форума, номера страниц.

Цитируемая в библиографическом списке ссылка должна завершаться цифровым идентификатором объекта (doi). Это касается всех публикаций на иностранных языках, так как пока не все издания в РФ снабжают статьи цифровым идентификатором объекта.

Точки в конце описания библиографического источника не ставятся.

Примеры:

КНИГИ

1. Волошин АИ, Субботин ЮК. *Болезнь и здо-*

ровье: две стороны приспособления. Медицина, М., 1998; 5-17

2. Ноздрачев АД. Функциональная морфология сердечно-сосудистой системы. В: Чазов ЕИ, ред. *Болезни органов кровообращения*. Медицина, М., 1997; 8-89

3. Ringsven MK, Bond D. *Gerontology and leadership skills for nurses*, 2nd ed. Delmar Publishers, Albany (N.Y.), 1996; 44-50

4. Phillips SY, Whisnant YP. Hypertension and stroke. In: Laragh YH, Brenner BM, eds. *Hypertension: pathophysiology, diagnosis and management*, 2nd ed. Raven Press, New York, 1996; 465-478

ЖУРНАЛЫ

1. Шестакова МВ, Чугунова ЛА, Шамхалова МШ и др. Диабетическая нефропатия: факторы риска быстрого прогрессирования почечной недостаточности. *Тер арх* 1999; (6): 45-49

2. Suissa S, Kezouh A, Ernst P. Inhaled corticosteroids and the risks of diabetes onset and progression. *Am J Med.* 2010;123(11):1001-1006. doi: 10.1016/j.amjmed.2010.06.019

3. Volpe M1, Savoia C. New treatment options in the management of hypertension: appraising the potential role of azilsartan medoxomil. Integr Blood Press Control. 2012;5:19-25. doi: 10.2147/IBPC.S13784

СБОРНИКИ ТРУДОВ НАУЧНЫХ ФОРУМОВ

1. Трапезникова МФ, Дутов ВВ, Базаев ВВ и др. «Идеальное» дренирование верхних мочевых путей при лечении мочекаменной болезни. *Материалы Первого Российского конгресса по эндоурологии* (Москва, 4-6 июня 2008). М., 2008; 265-266

Сведения об авторах включают: фамилию, имя, отчество (полностью), место работы, должность, ученую степень и звание, полный почтовый адрес, номер телефона (с указанием кода города и, если статья представляется не из России, то и страны) *каждого автора*. Следует указать, с кем из авторов редакция и читатели могут вести переписку и по возможности указать номер его факса и, *в обязательном порядке, E-mail*. Поскольку информация о контактном лице размещается в журнале, не рекомендуется указывать домашние адреса.

*К статье должно быть приложено официальное направление учреждения, в котором проведена работа (**его образец в электронном виде доступен** на сайте журнала «Нефрология» **http://journal.nephrolog.ru**)*. На первой странице статьи должны быть виза и подпись научного руководителя, заверенная круглой печатью учреждения. На последней странице статьи должны быть подписи всех авторов.

Ставя свою подпись, каждый автор тем самым передает права на издание своей статьи журналу «Нефрология».

Редакция может потребовать копию разрешения соответствующего Этического комитета на проведение работы, результаты которой стали основой для статьи.

При направлении статьи только по электронной почте страницы, требующие подписей, печатей, разрешительных виз, должны быть сканированы с оригинала и в таком виде представлены в Редакцию.

Объем оригинальной статьи, как правило, не должен превышать 10–15 машинописных страниц, кратких сообщений и заметок из практики – 6–8 страниц, лекций и обзоров – 20–25 страниц.

Редакция оставляет за собой право сокращать и редактировать статьи, не изменяя их смысла.

Статьи, ранее опубликованные или направленные в другой журнал или сборник, не принимаются.

Работы, оформленные не в соответствии с указанными правилами, возвращаются авторам без рассмотрения.

Авторские гонорары журнал не выплачивает. **При соблюдении всех вышеперечисленных правил публикация статьи в журнале «Нефрология» является бесплатной для авторов и учреждений, в которых они работают. Редакция может потребовать оплату в следующих случаях:**

1. За публикацию цветных иллюстраций.

2. При большом количестве иллюстративного материала (свыше 8 иллюстраций).

3. За публикацию статей, носящих рекламный характер.

Авторское право

Редакция рецензирует, редактирует и публикует переданные авторами материалы. Авторское право на конкретную статью принадлежит авторам статьи. Автор передает, а Редакция принимает авторские материалы на следующих условиях:

1. Редакции передается право на оформление, издание, передачу журнала с опубликованным материалом автора для целей реферирования статей из него в Реферативном журнале ВИНИТИ, РНИЦ и Базах данных, распространение журнала/авторских материалов в печатных и электронных изданиях, включая размещение на выбранных либо созданных Редакцией сайтах в сети Интернет в целях доступа к публикации любого заинтересованного лица из любого места и в любое время, а также на распространение журнала с опубликованным материалом автора (авторов) по подписке.

2. Редакции передается право на переработку материалов (создание на его основе нового, творчески самостоятельного произведения) и право на внесение изменений в материалы, не представляющие собой их переработку, а также право на публичное использование материалов и демонстрацию их в информационных, рекламных и прочих целях. При этом каждый экземпляр материалов должен содержать ссылку на автора (авторов).

3. Редакции передается право на воспроизведение (опубликование, обнародование, дублирование, тиражирование или иное размножение материалов) без ограничения тиража экземпляров. При этом каждый экземпляр материалов должен содержать ссылку на автора (авторов).

4. Редакции передается право сублицензионных соглашений в пределах тех прав и способов, которые указаны в настоящих Правилах, на весь срок действия исключительных прав без предварительного уведомления и без выплаты автору вознаграждения.

5. Журнал обязуется соблюдать предусмотренные действующим законодательством авторские права, права автора (авторов), а также осуществлять их защиту и принимать все возможные меры для предупреждения нарушения авторских прав третьими лицами.

6. Редакция вправе по своему усмотрению без каких-либо согласований с автором заключать договоры и соглашения с третьими лицами, направленные на дополнительные меры по защите авторских и издательских прав.

7. Автор (авторы) подтверждает бессрочное право Редакции на продолжение размещения авторского материала в сети Интернет.

8. Автор (авторы) гарантирует наличие у него исключительных прав на использование переданного журналу «Нефрология» материала. В случае предъявления к журналу «Нефрология» требований третьими лицами, касающиеся нарушений их личных неимущественных и имущественных прав в отношении указанного материала, автор обязуется возместить журналу «Нефрология» понесенные убытки, связанные с такими требованиями третьих лиц.

9. Автор (авторы) передает права журналу на основе неисключительной лицензии.

10. При перепечатке статьи или ее части ссылка на первую публикацию в журнале обязательна.

11. Журнал обязуется соблюдать предусмотренные действующим законодательством авторские права, права автора (авторов), а также осуществлять их защиту и принимать все возможные меры для предупреждения нарушения авторских прав третьими лицами.

12. Допускается использование материалов всеми перечисленными способами на территории РФ, а также за ее пределами.

13. Направляя рукопись в журнал «Нефрология», автор (авторы) тем самым соглашаются на передачу авторских прав в объеме и на условиях, изложенных в Правилах для авторов журнала «Нефрология». Права на материал считаются переданными журналу «Нефрология» с момента подписания в печать номера журнала, в котором он публикуется.

14. В том случае, когда автор (авторы) выступает в качестве исключительного правообладателя, а статья носит проблемный или аналитический характер и в ней не представлены материалы конкретного лечебного учреждения, с редакцией журнала «Нефрология» должен быть заключен договор, заверенный личной подписью автора (авторов) и отправленный в редакцию журнала на почтовый адрес: 197101, Санкт-Петербург, ул. Льва Толстого, д. 17, ПСПбГМУ им. акад. И.П. Павлова, корп. 54, журнал «Нефрология». Текст договора размещен на сайте журнала «Нефрология».

Направление автором (авторами) материалов в журнал «Нефрология» для публикации считается согласием автора (авторов) на передачу журналу прав, перечисленных выше.

Рецензирование и редактирование

Все статьи, поступившие в Редакцию, проходят рецензирование независимыми экспертами. Оригиналы рецензий хранятся в Редакции и предоставляются по запросам Экспертных советов ВАК.

Если в рецензии имеется указание на необходимость исправления статьи, то она направляется автору (авторам) на доработку. В этом случае датой поступления в Редакцию считается дата возвращения доработанной статьи.

Статья, направленная автору (авторам) на доработку, должна быть возвращена в исправленном виде в максимально короткие сроки по электронной почте. К переработанной рукописи необходимо приложить письмо от авторов, содержащее ответы на все замечания и поясняющее все изменения, сделанные в статье. Доработанная статья при необходимости повторно направляется на рецензирование. Статья, требующая доработки после рецензирования, снимается с рассмотрения, если она не возвращается авторами более 1 месяца.

При отрицательном отзыве двух независимых рецензентов статья к печати не принимается.

В случае несогласия с мнением рецензента автор статьи имеет право предоставить аргументированный ответ в Редакцию журнала. По решению Редакционной Коллегии статья может быть направлена на повторное рецензирование другим специалистам.

Рукописи, оформленные не по правилам, не рассматриваются.

Рукописи и электронные носители информации авторам не возвращаются.

Адрес редакции: 197101, Санкт-Петербург, ул Льва Толстого, д.17,
ПСПбГМУ им. акад. И.П.Павлова, корпус 54, журнал «Нефрология».
Телефон: (812) 234-01-65; факс: (812) 234-65-30
E-mail: journal@nephrolog.ru интернет-сайт: http://journal.nephrolog.ru